“¿Te has puesto bótox?”: mejoría de dermatitis atópica liquenificada tras tratamiento con lebrikizumab

01 Descripción de paciente

Patología y género





Áreas corporales afectadas

Cabeza, Cuello, Pecho, Espalda

02 Introducción al caso

La dermatitis atópica (DA) es una enfermedad inflamatoria crónica de la piel caracterizada por prurito intenso, curso recidivante y un importante impacto en la calidad de vida (1). En adultos, puede presentar formas persistentes o de reactivación tardía, con afectación significativa a nivel físico, psicológico y social. Presentamos el caso de una paciente adulta con dermatitis atópica de larga evolución y empeoramiento progresivo en los últimos años, con importante repercusión emocional y funcional.

03 Anamnesis

Mujer de 53 años, con hipertensión arterial, fumadora, ansiedad y sin antecedentes médico-quirúrgicos de interés que presenta DA tratada con emolientes y corticoides tópicos desde la infancia con empeoramiento progresivo en los últimos 2 años. No refiere otras comorbilidades atópicas asociadas ni historia de dermatitis de contacto alérgica a metales, calzado o perfumes. Comercial de profesión. La paciente comentaba un gran impacto psicoemocional con frases repetidas en la consulta en referencia a ello, como: “¿Segura que quieres que venga sin maquillar?” “Si no vengo maquillada te vas a asustar.” “Mi marido dice que estoy muy irritable”, reflejando la afectación de la autoestima, alteración de la imagen corporal y deterioro del estado de ánimo secundario a la enfermedad cutánea.

04 Exploración y diagnóstico

A la exploración física presentaba áreas de eccema crónico con llamativa liquenificación, con afectación del 90% de la superficie cutánea. La afectación era especialmente intensa en los pliegues, con placas fisuradas y costrosas. Presentaba excoriaciones distribuidas de forma generalizada. La paciente presentaba una puntuación en la escala EASI de 53,6; y una puntuación de 7 y 7 en la escala numérica del prurito y del sueño respectivamente. Además, presentaba puntuaciones de 12, 28 y 13 en la escala DLQI, HADS y POEM respectivamente. Tras realización de una analítica sin alteraciones relevantes (salvo IgE > 5000) y una biopsia cutánea (dermatitis espongiótica de patrón subagudo), se llegó al diagnóstico de dermatitis atópica del adulto grave con repercusión significativa en calidad de vida y esfera psicológica.









05 Tratamiento y evolución

Al tomarle la tensión arterial como paso previo a pautarle ciclosporina, objetivamos cifras altas de tensión arterial (TA 180/110), por lo que ante una hipertensión arterial mal controlada se desestimó el tratamiento con ciclosporina y se decidió iniciar tratamiento biológico con lebrikizumab, siguiendo pauta según ficha técnica (2), junto con recomendaciones estándar e higiénico dietéticas típicas de pacientes con DA. Se administró: Dosis de carga inicial: 500 mg subcutánea (dos inyecciones de 250 mg) en la semana 0 y semana 2. Dosis de mantenimiento: 250 mg subcutánea cada 2 semanas. En la cita de revisión a las 16 semanas, la paciente refería gran mejoría, observada en las escalas de gravedad y de calidad de vida de la DA: – EASI 4 – IGA 2 – NRS prurito 5/10 – NRS sueño 0/10 – DLQI 2 – HADS 20 – POEM 4 Cabe destacar que la mejoría en el EASI fue en gran parte a consta de la gran mejoría en la liquenificación que experimentó la paciente, manteniéndose esta mejoría en todas las escalas al año de seguimiento.









06 Conclusiones

La dermatitis atópica crónica del adulto puede generar un impacto significativo no solo cutáneo, sino también psicológico, social y familiar.
El prurito persistente y la visibilidad de las lesiones se asocian a irritabilidad, disminución de la autoestima y deterioro de la calidad de vida.
El tratamiento con Lebrikizumab mostró una mejoría precoz del prurito desde los primeros días, con respuesta clínica progresiva y mantenida hasta las semanas 16, 32 y 52.
La reducción de la inflamación cutánea se acompañó de una mejoría del estado anímico y del bienestar percibido.
Existe una estrecha relación entre el control de la enfermedad cutánea y la salud emocional en pacientes con dermatitis atópica.
La buena tolerabilidad y la persistencia de la respuesta clínica respaldan el bloqueo selectivo de IL13 como estrategia eficaz en dermatitis atópica moderada-grave del adulto.
Este caso destaca la importancia de un abordaje integral, orientado tanto a la mejoría clínica de las lesiones como a la recuperación funcional y emocional del paciente.

07 Bibliografía

1.- Birdi G, Cooke R, Knibb RC. Impact of atopic dermatitis on quality of life in adults: a systematic review and meta-analysis. Int J Dermatol. 2020 Apr;59(4):e75-e91. doi: 10.1111/ijd.14763. Epub 2020 Jan 13. PMID: 31930494.
2.- Agencia Española de Medicamentos y Productos Sanitarios. EBGLYSS® (lebrikizumab) 250 mg solución inyectable en jeringa precargada y pluma precargada. Ficha técnica. Centro de Información online de Medicamentos de la AEMPS (CIMA). Agencia Española de Medicamentos y Productos Sanitarios; 2023.

08 Videoselfie del caso clínico

Control completo de la afectación facial en dermatitis atópica refractaria tras 24 semanas de lebrikizumab

01 Descripción de paciente

Patología y género

Dermatitis atópica

Hombre

Áreas corporales afectadas

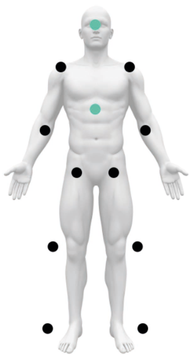

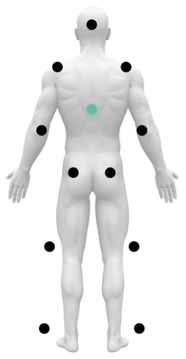

02 Introducción al caso

La dermatitis atópica (DA) moderada-grave en el adulto constituye una enfermedad inflamatoria crónica mediada predominantemente por la vía Th2, con papel central de la interleucina-13 (IL-13) en la alteración de la barrera cutánea, inflamación y prurito. Lebrikizumab es un anticuerpo monoclonal humanizado IgG4 dirigido selectivamente frente a IL-13, que ha demostrado eficacia significativa y mantenida en ensayos clínicos fase III.

03 Anamnesis

Presentamos a un varón de 26 años con antecedentes de dermatitis atópica desde la infancia, persistente en edad adulta, con múltiples brotes anuales y afectación moderada-grave refractaria a tratamiento convencional. Tratamientos previos: Corticoides tópicos de alta potencia (uso intermitente prolongado), Inhibidores de calcineurina, Fototerapia NB-UVB, Ciclos repetidos de corticoides orales y ciclosporina (respuesta parcial con recaída tras suspensión). El paciente era naïve a terapias biológicas.

04 Exploración y diagnóstico

En la exploración inicial se objetivaba: Eritema facial intenso con edema palpebral bilateral y liquenificación periocular. Placas eccematosas eritemato-descamativas extensas en tronco, afectación simétrica de miembros superiores e inferiores así como eritema difuso intenso en muslos y piernas, con signos de inflamación activa. Xerosis generalizada. Evaluación de gravedad – EASI basal estimado: 26.5 – BSA basal: 45 – PGA 3 – DLQI 13







05 Tratamiento y evolución

Se inicia lebrikizumab según ficha técnica: – 500 mg subcutáneo en semana 0 y semana 2 – Posteriormente 250 mg cada 2 semanas Se mantiene tratamiento tópico de apoyo según necesidad. El paciente refiere mejoría progresiva del prurito desde las primeras semanas de tratamiento. En la revisión de semana 24 se objetiva: – Resolución prácticamente completa del eritema facial. – Desaparición del edema palpebral. – Ausencia de eccema activo en tronco. – Marcada reducción de la afectación en miembros inferiores, con persistencia únicamente de cambios residuales postinflamatorios. Reevaluación de gravedad a semana 24 – EASI estimado: 3.6 – BSA: 6% Reducción respecto a basal – ↓ 85–90% del EASI – ↓ 75–80% del BSA Durante el seguimiento no presentó efectos adversos relevantes: Sin conjuntivitis, ni infecciones significativas. Sin reacciones locales relevantes ni alteraciones sistémicas





06 Conclusiones

Lebrikizumab mostró alta eficacia y excelente tolerancia en un paciente joven con dermatitis atópica moderada-grave refractaria a tratamientos sistémicos clásicos. Se objetivó una reducción aproximada del 85–90% del EASI basal y una disminución significativa del BSA a semana 24, sin aparición de efectos adversos. Destaca especialmente la resolución casi completa de la afectación en cabeza y cuello, con desaparición del eritema intenso y del edema palpebral bilateral, áreas de especial impacto funcional y estético. Este caso refuerza el papel de la inhibición selectiva de IL-13 como estrategia terapéutica eficaz en dermatitis atópica de larga evolución, particularmente en localizaciones faciales de difícil manejo.

07 Bibliografía

Silverberg JI, Guttman-Yassky E, Thaçi D, Irvine AD, Stein Gold L, Blauvelt A, Simpson EL, Chu CY, Liu Z, Gontijo Lima R, Pillai SG, Seneschal J; ADvocate1 and ADvocate2 Investigators. Two Phase 3 Trials of Lebrikizumab for Moderate-to-Severe Atopic Dermatitis. N Engl J Med. 2023 Mar 23;388(12):1080-1091. doi: 10.1056/NEJMoa2206714. Stingeni L, Ferrucci S, Amerio P, Foti C, Patruno C, Girolomoni G. Lebrikizumab: a new anti-IL-13 agent for treating moderate-to-severe atopic dermatitis. Expert Opin Biol Ther. 2025 Jan;25(1):15-20. doi: 10.1080/14712598.2024.2435427.

08 Videoselfie del caso clínico

Cuando cabeza y cuello son el reto: respuesta a lebrikizumab en dermatitis atópica

01 Descripción de paciente

Patologia y género





Áreas corporales afectadas

Cabeza, Cuello, Pecho, Espalda

02 Introducción al caso

La dermatitis atópica es una enfermedad inflamatoria cutánea crónica mediada principalmente por la vía Th2, en la que la interleucina-13 (IL-13) desempeña un papel relevante en su fisiopatología. A pesar del desarrollo de terapias dirigidas para las formas moderadas-graves, algunos pacientes presentan respuesta insuficiente o persistencia de lesiones en áreas de difícil tratamiento, especialmente en cabeza y cuello, incluso tras múltiples líneas terapéuticas sistémicas. En este contexto, lebrikizumab, anticuerpo monoclonal dirigido frente a IL-13, emerge como una alternativa terapéutica. Presentamos un caso de dermatitis atópica grave con mejoría clínica significativa, particularmente en cabeza y cuello, tras el inicio de este tratamiento.

03 Anamnesis

Mujer de 26 años con dermatitis atópica grave de inicio en la infancia, de curso crónico-recidivante. Refiere brotes recurrentes con prurito intenso, afectando principalmente tronco, región facial y cuello, con impacto significativo en calidad de vida. Presenta respuesta insuficiente a múltiples líneas de terapia biológica dirigida iniciadas desde 2021, incluyendo dupilumab, tralokinumab y abrocitinib, con respuesta parcial o pérdida secundaria de eficacia, manteniéndose afectación eccematosa y prurito persistente en áreas de difícil manejo, especialmente cabeza y cuello.

04 Exploración y diagnóstico

En la exploración dermatológica se observan placas eccematosas eritematodescamativas, mal delimitadas, con áreas de excoriación, distribuidas de forma predominante en región facial (región periocular, surcos nasogenianos y región peribucal), cuello (parte anterior y posterior, acompañado de áreas de excoriación y liquenificación) y tronco. La evaluación de la gravedad muestra EASI 15, BSA 40%, PGA 3 y EVAp 8. En base a la clínica, distribución de las lesiones y antecedentes personales, se establece el diagnóstico de dermatitis atópica grave en fase de actividad.









05 Tratamiento y evolución

Se inició tratamiento con lebrikizumab tras fracaso de múltiples líneas previas. La paciente presentó mejoría rápida y sostenida del eczema y del prurito, con resolución significativa de lesiones en cabeza, cuello y tronco, previamente refractarias. Al seguimiento se registraron EASI 2, BSA 5%, PGA 1 y EVAp 1, reflejando control casi completo de la enfermedad, con tolerancia adecuada y sin efectos adversos relevantes. La evolución evidencia la eficacia de lebrikizumab en áreas de difícil manejo y su capacidad para alcanzar control clínico óptimo.



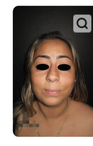



06 Conclusiones

Lebrikizumab permitió el control completo de la dermatitis atópica grave, incluyendo áreas de difícil manejo como cabeza y cuello, que suelen mostrar respuesta subóptima a otras terapias biológicas. La paciente presentó resolución prácticamente total de lesiones y prurito, con excelente tolerancia. Este caso demuestra que lebrikizumab es eficaz tras fracaso de múltiples líneas terapéuticas previas, incluyendo dupilumab, tralokinumab y abrocitinib, y subraya su utilidad en pacientes con enfermedad refractaria y afectación persistente de áreas críticas. La notable respuesta en zonas refractarias refuerza el papel central de IL-13 en la fisiopatología de lesiones difíciles de tratar y respalda la selección de terapias dirigidas frente a esta citocina.

07 Bibliografía

1. Blauvelt A, et al. Efficacy and safety of lebrikizumab in moderate-to-severe atopic dermatitis: 52-week results of two randomized double-blinded placebo-controlled phase III trials. Br J Dermatol. 2023;188(6):740–754. doi:10.1093/bjd/ljad022.
2. Yosipovitch G, et al. Lebrikizumab improved itch symptoms and reduced itch interference on sleep over 52 weeks in patients with moderate-to-severe atopic dermatitis in two phase 3 trials. Dermatology. 2025;241(4):325–335. doi:10.1159/000547142.
3. Murase JE, Eyerich K, Chovatiya R, Hong HC-H, Bangert C, Strowd L, et al. Lebrikizumab improves head/neck/face dermatitis and erythema and does not increase treatment-emergent adverse events of head/neck/face erythema in patients with moderate-to-severe atopic dermatitis. J Dermatolog Treat. 2025;36(1):2492188. doi:10.1080/09546634.2025.2492188.

08 Videoselfie del caso clínico

Cuando el contexto importa: control de una dermatitis atópica grave durante la lactancia

01 Descripción de paciente

Patología y género





Áreas corporales afectadas

Cabeza, Cuello, Pierna

02 Introducción al caso

La dermatitis atópica (DA) es una enfermedad inflamatoria crónica que, en sus formas moderadas-graves, puede suponer un importante impacto funcional y en la calidad de vida. El manejo de la DA en situaciones especiales como el embarazo y la lactancia representa un reto clínico adicional, debido a las limitaciones terapéuticas y a la necesidad de garantizar un adecuado perfil de seguridad tanto para la madre como para el lactante. Presentamos el caso de una paciente con una forma grave e invalidante de dermatitis atópica, cuyo manejo terapéutico supuso un desafío en el contexto de embarazo y posterior lactancia.

03 Anamnesis

Mujer de 36 años con dermatitis atópica grave de inicio en la infancia, con curso crónico y brotes recurrentes, progresivamente más intensos en la edad adulta. Refería prurito intenso, alteración significativa del sueño y un marcado impacto funcional y en la calidad de vida, especialmente por la afectación persistente de manos y de áreas anogenitales y glúteas. Como antecedentes personales, destacaba asma bronquial, sin otros antecedentes médicos relevantes ni alergias medicamentosas conocidas. Había recibido múltiples tratamientos previos, incluyendo corticoides tópicos de potencia media-alta y pautas cortas de corticoides sistémicos, con mejoría transitoria y recaídas precoces. Entre los tratamientos sistémicos convencionales, había sido tratada con metotrexato, que se suspendió por mala tolerancia digestiva, y posteriormente con ciclosporina hasta 200 mg/día, mantenida durante varios meses. Durante este periodo presentó una respuesta clínica insuficiente, con persistencia de enfermedad activa y prurito intenso, sin alcanzar una mejoría clínicamente relevante ni sostenida y con necesidad frecuente de tratamientos tópicos de rescate. Ante el deseo gestacional y el posterior embarazo, la paciente decidió suspender la medicación sistémica, manteniendo únicamente tratamiento tópico intermitente, con control insuficiente de la enfermedad. La paciente acude a nuestras consultas 4 meses después del parto, encontrandose en fase de lactancia mixta.

04 Exploración y diagnóstico

En el momento de la valoración en consulta, la paciente presentaba afectación eccematosa activa de la cara (Figura 1) y de las manos (Figura 2), con eritema, descamación y liquenificación, asociadas a fisuras dolorosas en los pulpejos, con repercusión funcional moderada. De forma más relevante, se objetivaba una afectación extensa e intensa de la región anogenital (Figura 3) y glútea (Figura 4), con placas eccematosas crónicas muy inflamadas, liquenificación marcada y prurito intenso. En estas localizaciones destacaba la presencia de múltiples lesiones nodulares excoriadas, compatibles con lesiones tipo prúrigo, en relación con rascado crónico mantenido, lo que condicionaba un importante malestar, dolor local y una clara limitación funcional y emocional. La extensión, localización y características de las lesiones, junto con la intensidad del prurito y el impacto funcional, se correlacionaban con una dermatitis atópica moderada-grave, con EASI 24, DLQI 18 y prurito NRS 8/10. Con base en la historia clínica, la exploración física y la evaluación mediante escalas validadas, se estableció el diagnóstico de dermatitis atópica grave y crónicamente activa, con afectación predominante de áreas especiales y componente de prúrigo asociado, refractaria a tratamientos tópicos e inmunosupresores sistémicos convencionales









05 Tratamiento y evolución

Ante la persistencia de una dermatitis atópica grave e invalidante, refractaria a tratamientos sistémicos convencionales y considerando el perfil de riesgo de la paciente en situación de lactancia, se decidió iniciar tratamiento biológico dirigido, optando por lebrikizumab como primer biológico, tras una valoración individualizada del balance beneficio-riesgo. El tratamiento se inició conforme a ficha técnica. De forma concomitante, la paciente mantuvo emolientes de uso diario y corticoides tópicos de potencia media de rescate de manera puntual en fases iniciales. Desde las primeras semanas se observó una mejoría clínica evidente, con rápida reducción del prurito y de la inflamación cutánea. En el seguimiento, la paciente presentó una respuesta clínica rápida y sostenida, con resolución casi completa de las lesiones a nivel facial (Figura 5) y en manos (Figura 6), pero especialmente de la afectación anogenital (Figura 7) y glútea (Figura 8), y desaparición de las lesiones tipo prúrigo A las 16 semanas de tratamiento, se objetivó una mejoría marcada en las escalas clínicas, con EASI ≤2, DLQI 1 y prurito NRS 1/10, lo que permitió launa reducción significativa del uso de corticoides tópicos. Durante el seguimiento no se registraron efectos adversos relevantes, manteniendo una buena tolerancia y una notable mejoría de la calidad de vida, con respuesta mantenida en controles posteriores.









06 Conclusiones

La dermatitis atópica grave supone un reto terapéutico en contextos clínicos complejos como el embarazo y la lactancia.
Lebrikizumab fue eficaz en una forma grave y refractaria de la enfermedad, incluyendo áreas de difícil manejo como la región anogenital y glútea.
El tratamiento se utilizó durante la lactancia con un perfil favorable de eficacia y seguridad, y una respuesta clínica rápida y sostenida.

07 Bibliografía

Silverberg JI, Blauvelt A, Simpson EL, et al. Efficacy and safety of lebrikizumab in moderate-to-severe atopic dermatitis: results from two phase 3 randomized clinical trials. N Engl J Med. 2023;388(12):1081–1093. doi:10.1056/NEJMoa2210483.
Vestergaard C, Wollenberg A, Barbarot S, et al. Treatment of atopic dermatitis during pregnancy and lactation. J Eur Acad Dermatol Venereol. 2019;33(9):1644–1659. doi:10.1111/jdv.15651

08 Videoselfie del caso clínico

Cuando el eccema se oye: hipoacusia conductiva en dermatitis atópica severa refractaria.

01 Descripción de paciente

Patologia y género



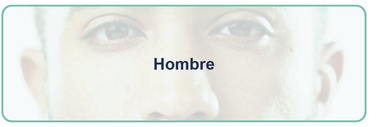

Áreas corporales afectadas

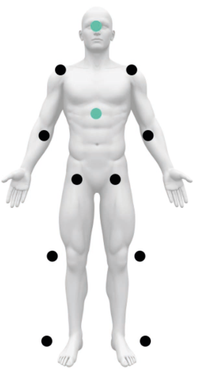

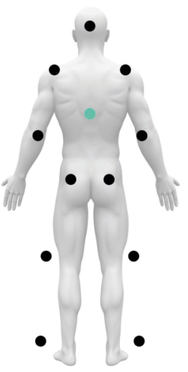

02 Introducción al caso

La dermatitis atópica (DA) es una enfermedad inflamatoria cutánea crónica caracterizada por prurito intenso, eccema recurrente y un importante impacto en la calidad de vida. En los casos moderados-graves, puede requerir tratamientos sistémicos o terapias biológicas dirigidas. Sin embargo, un subgrupo de pacientes presenta enfermedad refractaria o intolerancia a múltiples terapias avanzadas, lo que dificulta su manejo. La afectación de cabeza y cuello es frecuente en la DA grave y puede asociarse a complicaciones otológicas debido a la inflamación y descamación del conducto auditivo externo. En casos excepcionales, la acumulación de detritus queratósicos puede provocar hipoacusia de transmisión.

03 Anamnesis

Varón de 49 años, sin alergias medicamentosas conocidas, con antecedentes personales de bronquitis asmática y dermatitis atópica desde la infancia. El paciente había recibido previamente múltiples tratamientos sistémicos y terapias avanzadas por enfermedad moderada-grave: – Fototerapia, con respuesta clínica parcial. – Ciclosporina, suspendida por aparición de hipertensión arterial. – Dupilumab, retirado por desarrollo de conjuntivitis y artritis. – Upadacitinib, suspendido por aparición de urticaria y episodios de angioedema. En los meses previos a la consulta refirió empeoramiento progresivo generalizado de las lesiones eccematosas, especialmente en cabeza y cuello, junto con prurito intenso y deterioro significativo de la calidad de vida. Además, comenzó a notar disminución de la audición, coincidiendo con un empeoramiento de las lesiones en ambas orejas.

04 Exploración y diagnóstico

En la exploración dermatológica se observaban eccemas generalizados con afectación del tronco anterior y posterior, así como de las cuatro áreas flexoras (antecubitales y poplíteas). La afectación era más intensa en cabeza y cuello, con marcada inflamación y descamación en pabellones auriculares y región periorticular, con abundante descamación que afectaba al conducto auditivo externo (figura 1A). Los índices de gravedad basal mostraban enfermedad severa: EASI: 32 IGA: 4 BSA: 40 % SCORAD: 52 DLQI: 22 EVA prurito: 10 En la analítica destacaba IgE total muy elevada (3445,9 UI/mL) e hipercolesterolemia. Dada la clínica auditiva referida por el paciente, se realizó derivación a otorrinolaringología, donde se practicó audiometría tonal liminar. El estudio mostró hipoacusia de transmisión bilateral leve, con gap óseo-aéreo aproximado de 15–20 dB, compatible con alteración de la conducción sonora secundaria a la acumulación de descamación y material queratósico en el conducto auditivo externo (figura 2A).





05 Tratamiento y evolución

Ante la gravedad de la enfermedad y la intolerancia previa a otros tratamientos avanzados, se inició tratamiento con lebrikizumab según ficha técnica. El esquema terapéutico utilizado fue de 500 mg subcutáneos (dos inyecciones de 250 mg) en las semanas 0 y 2, seguido de 250 mg subcutáneos cada dos semanas hasta la semana 16. De forma concomitante, se pautó tratamiento tópico con crema de betametasona 0,5mg/g y gentamicina 1mg/g, aplicada en las áreas eccematosas con afectación auricular y periorticular. A las 16 semanas de tratamiento, el paciente presentó respuesta clínica completa (figura 1B), con normalización de todos los índices de actividad: EASI 0 IGA 0 BSA 0 % SCORAD 0 DLQI 0 EVA prurito 0 Ante la respuesta completa, se procedió a espaciar la administración a 250 mg cada 4 semanas. Desde el punto de vista otológico, la mejoría cutánea se acompañó de desaparición de la descamación del conducto auditivo externo y recuperación de la audición. La audiometría de control mostró umbrales auditivos dentro de la normalidad, sin gap aéreo-óseo, compatible con normoacusia bilateral (figura 2B). El tratamiento fue bien tolerado. Como único efecto adverso, el paciente presentó lagrimeo leve, valorado por oftalmología, controlado con colirio antihistamínico, sin necesidad de suspender el tratamiento.





06 Conclusiones

La dermatitis atópica grave puede asociarse a complicaciones poco frecuentes, como hipoacusia de transmisión secundaria a la inflamación y descamación del conducto auditivo externo, especialmente en casos con afectación intensa de cabeza y cuello.
El tratamiento con lebrikizumab (anti-IL-13) mostró respuesta clínica completa y buena tolerabilidad, con resolución tanto de las manifestaciones cutáneas como de la hipoacusia conductiva asociada.
El adecuado control de la inflamación cutánea en la dermatitis atópica grave puede revertir complicaciones otológicas secundarias, destacando el papel de las terapias dirigidas en pacientes complejos.

07 Bibliografía

Silverberg JI, Guttman-Yassky E, Thaçi D, Irvine AD, Stein Gold L, Blauvelt A, et al. Two phase 3 trials of lebrikizumab for moderate-to-severe atopic dermatitis. N Engl J Med. 2023;388(12):1080-1091.
Murase JE, Eyerich K, Chovatiya R, Hong CHH, Bangert C, Strowd L, et al. Lebrikizumab improves head/neck/face dermatitis and erythema and does not increase treatment-emergent adverse events of head/neck/face erythema in patients with moderate-to-severe atopic dermatitis. J Dermatolog Treat. 2025;36(1):2492188. doi:10.1080/09546634.2025.2492188.

08 Videoselfie del caso clinico

Cuando espaciar importa: control de la dermatitis atópica grave con lebrikizumab en una paciente con comorbilidad psiquiátrica

01 Descripción de paciente

Patología y género





Áreas corporales afectadas

Pecho

02 Introducción al caso

La dermatitis atópica es una enfermedad inflamatoria crónica de la piel caracterizada por prurito intenso, eccemas recurrentes y un impacto significativo en la calidad de vida. Su fisiopatología se fundamenta en una compleja interacción entre alteraciones de la barrera cutánea y una respuesta inmunitaria tipo 2, en la que la interleucina-13 (IL-13) desempeña un papel central. Lebrikizumab es un anticuerpo monoclonal que se une selectivamente a la IL-13, bloqueando su señalización. Ha demostrado una elevada eficacia clínica y un perfil de seguridad favorable en pacientes con dermatitis atópica moderada-grave. Además, su pauta de mantenimiento mediante administración subcutánea cada cuatro semanas lo convierte en una opción especialmente atractiva en situaciones en las que la adherencia terapéutica o la carga del tratamiento suponen un reto clínico.

03 Anamnesis

Mujer de 44 años con brotes de lesiones eccematosas intensamente pruriginosas de varios años de evolución, con predominio en extremidades inferiores. Como antecedentes personales destacaba esquizofrenia paranoide, en tratamiento crónico con antipsicóticos y antidepresivos. Había recibido múltiples tratamientos tópicos y varios ciclos de corticoides sistémicos, con respuestas parciales y recurrencias frecuentes.

04 Exploración y diagnóstico

A la exploración física se observaban placas eccematosas excoriadas y liquenificadas, predominantemente en la cara lateral de ambas piernas y región glútea, así como lesiones aisladas en tronco y miembros superiores. Las escalas de gravedad mostraron un EASI de 37, IGA de 4 y SCORAD de 62, con una superficie corporal afectada aproximada del 40%. Las pruebas epicutáneas únicamente evidenciaron positividad para níquel con relevancia pasada, sin implicación clínica actual. El cuadro clínico y la evolución fueron compatibles con una dermatitis atópica grave.









05 Tratamiento y evolución

Dada la comorbilidad psiquiátrica de la paciente y la necesidad de simplificar la pauta terapéutica para favorecer la adherencia, se decidió iniciar tratamiento con lebrikizumab. Se pautó lebrikizumab por vía subcutánea siguiendo el esquema estándar de inducción cada dos semanas hasta la semana 16, y posteriormente cada cuatro semanas como tratamiento de mantenimiento. A los cuatro meses se objetivó una mejoría clínica significativa, con clara reducción de las lesiones cutáneas y del prurito, sin aparición de efectos adversos.









06 Conclusiones

Este caso ilustra la eficacia de lebrikizumab en el tratamiento de la dermatitis atópica grave refractaria. La posibilidad de una pauta de mantenimiento mensual constituye una ventaja diferencial frente a otros tratamientos biológicos, al reducir la carga terapéutica y facilitar la adherencia en pacientes con perfiles clínicos vulnerables.

07 Bibliografía

Silverberg JI, Toth D, Bieber T, et al. Lebrikizumab in moderate-to-severe atopic dermatitis. N Engl J Med. 2023;388(12):1081–1093.

08 Videoselfie del caso clínico

Cuando todo falla: respuesta a lebrikizumab en dermatitis atópica grave refractaria a múltiples lineas terapéuticas

01 Descripción de paciente

Patología y género

Dermatitis atópica

Hombre

Áreas corporales afectadas





02 Introducción al caso

La dermatitis atópica es una dermatosis inflamatoria crónica mediada predominantemente por una respuesta inmunitaria de tipo Th2. En los últimos años, la introducción de terapias dirigidas frente a citocinas clave de esta vía, como los anticuerpos monoclonales contra el receptor de IL-4/IL-13 y contra IL-13, ha supuesto un avance significativo en el manejo de las formas moderadas-graves. Sin embargo, un subgrupo de pacientes presenta respuesta insuficiente o pérdida secundaria de la efectividad, incluso tras el uso secuencial y/o combinado de inmunosupresores sistémicos convencionales y terapias biológicas. Lebrikizumab es un anticuerpo monoclonal humanizado dirigido frente a la interleucina-13 (IL-13) que ha demostrado eficacia y un perfil de seguridad favorable en el tratamiento de la dermatitis atópica moderada-grave. Sin embargo, la experiencia clínica en pacientes previamente expuestos y no respondedores a otros biológicos dirigidos a la vía inflamatoria tipo 2, como dupilumab o tralokinumab, es aún limitada. Se presenta el caso de un paciente complejo con dermatitis atópica grave de larga evolución, refractaria a múltiples líneas de tratamiento sistémico, incluidos inmunosupresores convencionales y terapias biológicas, que mostró una respuesta clínica prácticamente completa tras el inicio de tratamiento con lebrikizumab.

03 Anamnesis

Varón de 56 años, fumador activo importante y exbebedor de riesgo actualmente en tratamiento para deshabituación, con dermatitis atópica del adulto de más de 20 años de evolución, de curso crónico-recurrente y progresión hacia formas graves de la enfermedad. El paciente refiere prurito intenso, exacerbaciones frecuentes y una marcada afectación de la calidad de vida. Presenta además un contexto atópico significativo con rinitis alérgica, asma leve y conjuntivitis alérgica grave de larga evolución con importante afectación ocular. Entre sus antecedentes médicos destacan un infarto agudo de miocardio anterior con enfermedad coronaria de un vaso y disfunción sistólica severa del ventrículo izquierdo secundaria a necrosis apical, así como un ictus isquémico en territorio de la arteria cerebral anterior derecha, ambos eventos debutados en 2019. Desde el punto de vista dermatológico, el paciente había recibido previamente múltiples tratamientos tópicos, incluyendo corticoides tópicos de alta potencia e inhibidores de la calcineurina, con control insuficiente de la enfermedad. Ante la persistencia de actividad clínica grave, desde 2016 se iniciaron diferentes terapias sistémicas de forma secuencial, incluyendo múltiples ciclos de corticoides orales, fototerapia UVB de banda estrecha e inmunosupresores convencionales como ciclosporina, metotrexato, azatioprina y micofenolato mofetilo, todos ellos pautados durante varios meses y con respuesta clínica nula o insuficiente, o bien requiriendo suspensión por mala tolerancia o aparición de efectos adversos. Tras el ingreso hospitalario en 2019 por infarto agudo de miocardio e ictus isquémico sincrónicos, se intentó retratamiento con ciclosporina a dosis bajas, objetivándose un empeoramiento clínico significativo que hubiera requerido una escalada a dosis médicamente desaconsejables. Posteriormente, en 2020, se inició tratamiento con terapias biológicas dirigidas frente a la vía inflamatoria tipo 2, administrándose dupilumab y posteriormente tralokinumab según ficha técnica, sin obtener una respuesta clínica adecuada tras más de seis meses de tratamiento con cada uno de ellos, lo que obligó a recurrir nuevamente a terapias sistémicas convencionales como tratamiento de rescate, asumiendo riesgos terapéuticos relevantes dada la comorbilidad del paciente. De forma paralela, las manifestaciones atópicas oculares experimentaron un empeoramiento progresivo, evolucionando hacia una pérdida prácticamente completa de la visión, refractaria al manejo por parte del servicio de Oftalmología.

04 Exploración y diagnóstico

Extensa afectación en la práctica totalidad de la superficie cutánea por lesiones de aspecto eccematiforme, xeróticas y con excoriaciones por rascado evidentes. Presenta de forma añadida placas liquenificadas en huecos antecubitales, tronco, huecos poplíteos y piernas, así como importante afectación del polo cefálico con eritema y descamación difusa. Las escalas de valoración de gravedad puntuaban en ese momento para IGA 4, SCORAD 77.5 y EASI 42.7.







05 Tratamiento y evolución

Ante la persistencia de enfermedad cutánea grave, refractaria a múltiples líneas terapéuticas sistémicas, y el importante impacto en la calidad de vida del paciente, se planteó finalmente un cambio terapéutico con inicio de tratamiento con lebrikizumab según ficha técnica a finales de del año 2025, al disponerse para entonces de esa opción y estando formalmente contraindicado el tratamiento con cualquier inhibidor JAK dado el perfil del paciente. Tras 12 semanas de tratamiento el paciente presentó una espectacular mejoría, con cese notorio del prurito y remisión prácticamente completa de las lesiones, persistiendo únicamente una leve xerosis cutánea de fondo en todo el tegumento junto con lesiones eritematodescamativas parcheadas pero sin componente edematoso exclusivamente a nivel facial. De igual modo, se produjo mejoría de su condición oftalmológica, permitiendo al servicio de oftalmología la optimización de tratamientos.

















06 Conclusiones

La dermatitis atópica grave puede presentar una evolución altamente refractaria incluso tras el uso secuencial de inmunosupresores convencionales y terapias biológicas dirigidas frente a la vía inflamatoria tipo 2.
Este caso ilustra que el cambio terapéutico dentro del mismo eje inmunológico puede ofrecer beneficios clínicos relevantes, ya que el tratamiento con lebrikizumab consiguió una respuesta rápida y prácticamente completa tras el fracaso previo de dupilumab y tralokinumab.
Además de la mejoría cutánea y del prurito, se observó una evolución favorable de las manifestaciones oculares, lo que sugiere un posible impacto global en el control de la inflamación tipo 2 en pacientes complejos.
En pacientes con dermatitis atópica grave multirrefractaria y con comorbilidades que limitan otras alternativas terapéuticas, lebrikizumab puede representar una opción terapéutica eficaz y segura, incluso tras el fracaso de otros biológicos dirigidos a la misma vía inflamatoria.

07 Bibliografía

1. Drucker AM, Lam M, Prieto-Merino D, et al. Systemic immunomodulatory treatments for atopic dermatitis: living systematic review and network meta-analysis update. JAMA Dermatol. 2024;160(9):936-944.
2. Guttman-Yassky E, Blauvelt A, Eichenfield LF, et al. Efficacy and safety of lebrikizumab, a high-affinity interleukin 13 inhibitor, in adults with moderate to severe atopic dermatitis: a phase 2b randomized clinical trial. JAMA Dermatol. 2020;156(4):411-420.
3. Bernardo D, Bieber T, Torres T. Lebrikizumab for the treatment of moderate-to-severe atopic dermatitis. Am J Clin Dermatol. 2023;24(5):753-764.

08 Videoselfie del caso clínico

De cara roja, a buena cara: tratando la primera impresión con lebrikizumab

01 Descripción de paciente

Patología y género



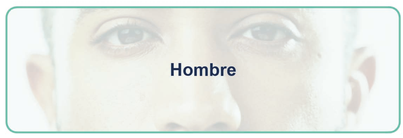

Áreas corporales afectadas

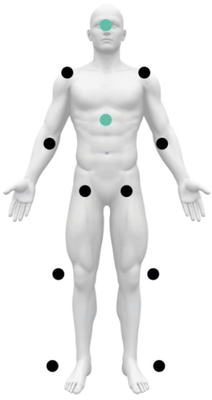

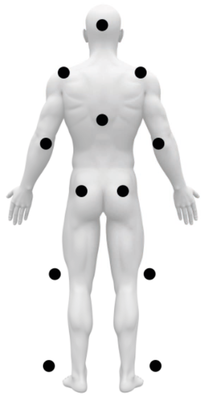

02 Introducción al caso

Presentamos el caso de un varón de 21 años con dermatitis atópica de 3 años de evolución. En los últimos meses, había experimentado un claro empeoramiento de las lesiones, con especial afectación de la región facial. Este agravamiento ya no solo le afectaba físicamente, con prurito y escozor; sino también emocionalmente, sientiéndose más inseguro y con tendencia al aislamiento social, pues se trataba de una localización con un importante impacto visual. Por este motivo, acude a nuestra consulta.

03 Anamnesis

Se trataba de un paciente obeso e hipertenso, sin alergias medicamentosas conocidas. En el transcurso de su enfermedad, había recibido varios ciclos de tratamiento con corticoides orales, con una respuesta parcial y transitoria. A nivel tópico, utilizaba de forma habitual corticoides de alta potencia e inhibidores de la calcineurina, con escasa mejoría.

04 Exploración y diagnóstico

Clínicamente, el paciente presentaba lesiones eccematosas, eritemato-descamativas, que afectaban la práctica totalidad de la cara, incluyendo párpados, con marcada inflamación y edema (Figura 1). A nivel corporal, tenía eccemas aislados en cuello (Figura 2), huecos antecubitales y tórax. La puntuación EASI fue de 21,6 y SCORAD de 59,5, correspondiente a una dermatitis atópica severa; con una afectación aproximada del 9% de la superficie corporal total (BSA), pero comprometiendo en más de un 95% la región facial, y un 4% adicional distribuido en otras áreas corporales. El paciente refería prurito intenso, con una escala visual analógica (EVA) de 9/10. La calidad del sueño se evaluó como pobre, con un EVA de 3/10. En el cuestionario sobre calidad de vida (DLQI) puntuó 28/30.



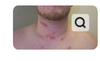

05 Tratamiento y evolución

Dados los antecedentes personales del paciente (obesidad e hipertensión arterial), se desestimó el uso de ciclosporina e inhibidores de JAK. Se pautó lebrikizumab 500 mg subcutáneo, las semanas 0 y 2, y 250 mg cada dos semanas hasta la semana 16. Tras la reevaluación a las 12 semanas de tratamiento (Figuras 3 y 4), el paciente ya había experimentado una llamativa mejoría, con mejoría del prurito y sueño (EVA 0/10) y de la escala EASI, 0,3. Se sentía mucho más cómodo con su imagen y los síntomas principales habían desaparecido. En estos momentos, la puntuación DLQI fue de 0. Esta mejoría se ha mantenido a lo largo del seguimiento, incluso a partir de la semana 16 con dosis de 250mg mensual.





06 Conclusiones

La afectación facial en dermatitis atópica genera un impacto significativo en la calidad de vida, pudiendo afectar gravemente la autoestima y las relaciones interpersonales de nuestros pacientes.
Proporcionar un tratamiento rápido y duradero, capaz de aliviar tanto los síntomas físicos como emocionales, es imprescindible en estos casos.
El tratamiento con lebrikizumab permitió una rápida y marcada mejoría clínica de la dermatitis atópica facial severa, con remisión completa en 12 semanas.
Lebrikizumab demostró ser una opción bien tolerada y de cómoda administración para el paciente.

07 Bibliografía

Murase JE, Eyerich K, Chovatiya R, Hong HC-H, Bangert C, Strowd L, et al. Lebrikizumab improves head/neck/face dermatitis and erythema and does not increase treatment-emergent adverse events of head/neck/face erythema in patients with moderate-to-severe atopic dermatitis. J Dermatolog Treat. 2025;36(1):2492188.

08 Videoselfie del caso clínico

Del EASI 33 al EASI 1: control integral de dermatitis atópica grave con lebrikizumab

01 Descripción de paciente

Patología y género



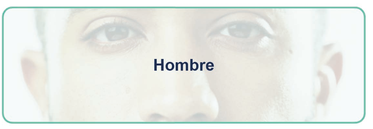

Áreas corporales afectadas

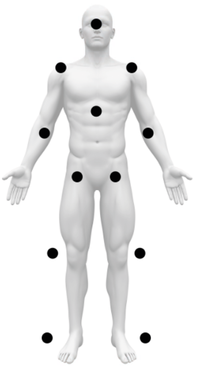

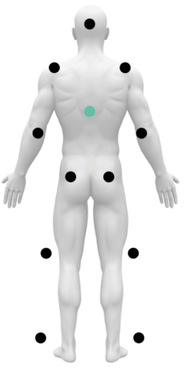

02 Introducción al caso

La dermatitis atópica (DA) moderada-grave supone un importante impacto en la calidad de vida, especialmente en pacientes jóvenes con enfermedad de larga evolución y fracaso terapéutico previo. El bloqueo selectivo de IL-13 mediante lebrikizumab representa una estrategia dirigida clave en el control de la inflamación Th2. Presentamos un caso de DA grave de larga evolución con afectación extensa, fracaso a ciclosporina y excelente respuesta clínica tras inicio de lebrikizumab, con seguimiento a 9 meses.

03 Anamnesis

Varón de 25 años con DA desde la infancia (desde antes de los 2 años), con empeoramiento progresivo en los últimos 5 años. Como antecedentes personales, presenta asma no activo, rinoconjuntivitis estacional y sensibilización a bronopol en 2020. Se ha realizado tratamiento previamente con corticoides tópicos y orales y ciclosporina a 3 mg/kg (en abril 2025) con respuesta inicial parcial, pérdida de eficacia posterior y suspensión debido a falta de medicación por parte del paciente. En el momento de la evaluación, el paciente presenta un prurito intenso, alteración significativa del sueño e impacto emocional y laboral.

04 Exploración y diagnóstico

Exploración física: En la evaluación basal, el paciente presentaba: – Eccema generalizado predominante en tronco y extremidades. – BSA: 60% – EASI: 33 – IGA: 3 – NRS prurito: 9/10 – NRS sueño: 7/10 – DLQI: 14 – HADS: 14 Se realizaron como pruebas complementarias una analítica sanguínea, serologías, pruebas epicutáneas y biopsia cutánea, destacando IgE total de 400 KU/L y eosinofilia leve (0,60 x10^3/µL), siendo el resto del estudio normal, confirmándose el diagnóstico de dermatitis atópica. Diagnóstico: Dermatitis atópica grave.





05 Tratamiento y evolución

Se inicia lebrikizumab (mayo 2025): * Inducción: 500 mg en las semanas 0 y 2. * Mantenimiento posterior según ficha técnica (250 mg administrados por vía subcutánea cada dos semanas hasta la semana 16, y a continuación cada cuatro semanas desde entonces). – Semana 4: * EASI: 13.7 * BSA: 40% * NRS prurito: 5 * Mejora clara del sueño – Semana 16: * EASI: 5.6 * BSA: 8% * NRS prurito: 3 *Se espacian dosis a cada cuatro semanas. – Última revisión (febrero 2026): * EASI: 1 * IGA: 1 * BSA: 2% * Control cutáneo casi completo Sin necesidad de corticoides tópicos de forma regular y con mejoría muy importante de la calidad de vida.





06 Conclusiones

Lebrikizumab permitió un control rápido y mantenido de su DA grave refractaria.
Se objetivó una reducción >95% del EASI a los 9 meses.
Mejoró significativamente la calidad de vida y sueño.
Este caso ilustra la eficacia sostenida y buen perfil de seguridad de lebrikizumab en práctica clínica real.

07 Bibliografía

Warren RB, de Bruin-Weller M, Tsianakas A, et al. Efficacy and safety of lebrikizumab in adult and adolescent patients with moderate-to-severe atopic dermatitis inadequately controlled with or ineligible for ciclosporin A: a placebo-controlled, randomized phase IIIb clinical study (ADvantage). Br J Dermatol. 2025;193(5):876-888.
Wollenberg A, Kinberger M, Arents B, et al. European Guideline (EuroGuiDerm) on atopic eczema: Living update. J Eur Acad Dermatol Venereol. 2025;39(9):1537-1566.
Simpson EL, Gooderham M, Wollenberg A, et al. Efficacy and Safety of Lebrikizumab in Combination With Topical Corticosteroids in Adolescents and Adults With Moderate-to-Severe Atopic Dermatitis: A Randomized Clinical Trial (ADhere). JAMA Dermatol. 2023;159(2):182–191.

08 Videoselfie del caso clínico

Dermatitis atópica facial resistente a múltiples tratamientos: Lebrikizumab como herramienta en el eccema facial refractario

01 Descripción de paciente

Patologia y género



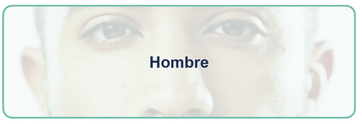

Áreas corporales afectadas

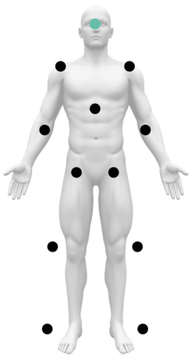

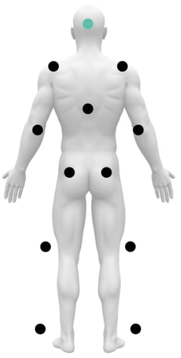

02 Introducción al caso

La Dermatitis atópica es una enfermedad inflamatoria cutánea crónica caracterizada por brotes recurrentes de eccema, prurito intenso y deterioro significativo de la calidad de vida. Aunque la enfermedad puede afectar a múltiples áreas corporales, la afectación facial representa una localización clínica particular, asociada a mayor impacto psicosocial y a menudo a un manejo terapéutico más complejo. El eccema facial en la dermatitis atópica puede mostrar mayor refractariedad terapéutica, probablemente relacionada con características específicas de la piel facial, mayor exposición a factores ambientales y limitaciones en el uso prolongado de tratamientos tópicos potentes. En los últimos años, el desarrollo de terapias dirigidas contra la inflamación tipo 2 ha ampliado las opciones terapéuticas en la dermatitis atópica moderada-grave. Entre ellas, Lebrikizumab, un anticuerpo monoclonal dirigido contra la interleucina-13, ha demostrado eficacia en la reducción de la gravedad de la enfermedad, el prurito y la afectación cutánea. Presentamos el caso de un paciente con dermatitis atópica de larga evolución y predominio facial refractario a múltiples líneas terapéuticas, incluyendo tratamiento biológico e inhibidores de JAK, que experimentó una mejoría clínica significativa tras el inicio de lebrikizumab.

03 Anamnesis

Varón de 45 años con antecedentes personales de dermatitis atópica de aproximadamente 25 años de evolución. Había recibido múltiples tratamientos previos sin lograr control adecuado de la enfermedad, incluyendo corticoides tópicos, Inhibidores de la calcineurina tópicos, corticoides sistémicos, ciclosporina, inhibidores de JAK y Dupilumab A pesar de estas terapias, el paciente presentaba actividad inflamatoria persistente con predominio facial, asociada a prurito intenso y alteración del sueño, con importante impacto en la calidad de vida.

04 Exploración y diagnóstico

En la exploración dermatológica inicial el paciente presentaba lesiones eccematosas activas de predominio facial, caracterizadas por eritema intenso, infiltración y descamación fina, localizadas principalmente en región periorbitaria, malar y perioral, con áreas de liquenificación leve secundaria al rascado crónico. Se observaban además excoriaciones superficiales compatibles con prurito persistente. La piel facial mostraba xerosis marcada y discreta alteración de la textura cutánea. A nivel extrafacial se identificaban placas eccematosas eritemato-descamativas mal delimitadas en región cervical y superficies flexoras de extremidades superiores, con infiltración moderada y signos de rascado. No se evidenciaban signos clínicos de sobreinfección cutánea. El paciente refería prurito intenso de predominio facial, con impacto significativo en el descanso nocturno. Evaluación de gravedad basal EASI: 18 BSA: 12% IGA: 4 NRS prurito: 8 NRS sueño: 7





05 Tratamiento y evolución

Ante la falta de respuesta a tratamientos previos se decidió iniciar tratamiento con lebrikizumab 500 mg (dos inyecciones de 250 mg) en las semanas 0 y 2, seguido de 250 mg administrados por vía subcutánea hasta revisión. Tras 8 semanas de tratamiento, el paciente presentó una mejoría clínica significativa, especialmente a nivel facial, con reducción marcada del eritema, infiltración y descamación. La evaluación mediante escalas clínicas mostró: EASI: 5, BSA: 2%, IGA: 2, NRS prurito: 3, NRS sueño: 2 El paciente refirió además una notable mejoría sintomática, con disminución del prurito y mejora clara de la calidad del sueño. No se registraron efectos adversos relevantes durante el periodo de seguimiento.





06 Conclusiones

Lebrikizumab representa una alternativa terapéutica eficaz en pacientes con dermatitis atópica moderada-grave refractaria a múltiples tratamientos sistémicos
La reducción marcada del prurito en las primeras semanas de tratamiento y la baja tasa de efectos adversos hacen de este tratamiento una herramienta con gran tolerabilidad y adherencia
Debemos avanzar en el estudio del eccema facial como localización especial dentro de la dermatitis atópica grave

07 Bibliografía

Silverberg JI, Guttman-Yassky E, Thaçi D, Simpson EL, Blauvelt A, Gooderham M, et al. Two phase 3 trials of lebrikizumab for moderate-to-severe atopic dermatitis. N Engl J Med. 2023;388(12):1080-1091.
Blauvelt A, Thyssen JP, Guttman-Yassky E, Bieber T, Serra-Baldrich E, Simpson EL, et al. Efficacy and safety of lebrikizumab in moderate-to-severe atopic dermatitis: 52-week results of two randomized double-blind placebo-controlled phase III trials. Br J Dermatol. 2023;188(6):740-748.
Simpson EL, Gooderham M, Wollenberg A, Flohr C, Cork MJ, Deleuran M, et al. Efficacy and safety of lebrikizumab in combination with topical corticosteroids in adolescents and adults with moderate-to-severe atopic dermatitis: a randomized clinical trial (ADhere). JAMA Dermatol. 2023;159(2):182-191.
Hebert AA, Blauvelt A, Thaçi D, Simpson EL, Gooderham M, et al. Lebrikizumab treatment improves signs and symptoms of atopic dermatitis: results from phase 3 trials. Dermatol Ther (Heidelb). 2024.
Yosipovitch G, Blauvelt A, Simpson EL, et al. Lebrikizumab improved itch and sleep interference in patients with moderate-to-severe atopic dermatitis: results from phase III trials. Br J Dermatol. 2024.

08 Videoselfie del caso clinico

Dermatitis atópica grave refractaria con inflamación sistémica y adenopatías reactivas: respuesta clínica tras bloqueo selectivo de IL-13 con lebrikizumab

01 Descripción de paciente

Patologia y género



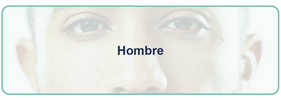

Áreas corporales afectadas

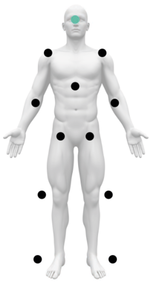



02 Introducción al caso

La dermatitis atópica (DA) es una enfermedad inflamatoria crónica caracterizada por una respuesta inmunitaria tipo 2 mediada fundamentalmente por IL-4 e IL-13, que condiciona disfunción de la barrera cutánea, inflamación cutánea persistente y prurito intenso. En pacientes con DA moderada-grave se ha demostrado que la inflamación no se limita a la piel, sino que puede asociarse a inflamación sistémica detectable mediante biomarcadores séricos, incluyendo elevación de IL-13, IgE y diversas quimiocinas inflamatorias. Lebrikizumab es un anticuerpo monoclonal dirigido contra IL-13, que bloquea selectivamente su señalización y reduce la inflamación tipo 2 implicada en la patogénesis de la enfermedad. Se presenta el caso de un paciente adolescente con DA grave refractaria a múltiples terapias sistémicas, en el que se observó mejoría clínica marcada y reducción objetiva de la inflamación sistémica tras tratamiento con lebrikizumab.

03 Anamnesis

Varón de 16 años, con dermatitis atópica de inicio en los primeros meses de vida, sin antecedentes familiares dermatológicos relevantes. Comorbilidades atópicas: – Rinitis alérgica – Alergia alimentaria a marisco, pescado y huevo La enfermedad había presentado una evolución crónica con exacerbaciones frecuentes y respuesta limitada a múltiples terapias sistémicas, llevando a un empeoramiento progresivo de su dermatitis atópica, prurito intenso y afectación extensa de la superficie corporal. Tratamientos previos: Terapia tópica – Corticoides tópicos de alta potencia – Inhibidores tópicos de calcineurina Terapia sistémica – Corticoides orales en brotes – Ciclosporina durante 5 meses (sin respuesta clínica significativa) – Upadacitinib: 15 mg/día durante 4 meses; 30 mg/día durante 12 meses. Inicialmente presentó mejoría parcial con upadacitinib, pero posteriormente desarrolló empeoramiento progresivo de la enfermedad, acompañado de: – Incremento de IgE sérica – Aparición de adenopatías laterocervicales y occipitales Se realizó estudio clínico y analítico completo, concluyéndose que las adenopatías correspondían a adenopatías reactivas secundarias a inflamación sistémica asociada a la dermatitis atópica.

04 Exploración y diagnóstico

Se observaron lesiones eccematosas generalizadas con: – Afectación intensa de cara y cuello – Predominio en zonas flexurales – Marcada liquenificación Índices de gravedad basal Escala Valor EASI 16,7 IGA 3 NRS-prurito 7 BSA 40 % El cuadro fue compatible con dermatitis atópica moderada-grave refractaria.



05 Tratamiento y evolución

Tratamiento Se decidió iniciar tratamiento con: Lebrikizumab 250 mg subcutáneo cada 2 semanas, según ficha técnica. Evolución clínica A las 16 semanas de tratamiento se observó una mejoría significativa: – Reducción del prurito – Disminución de la extensión de las lesiones – Mejoría del eritema y liquenificación – Reducción del BSA afectado Las imágenes clínicas mostraron aclaramiento marcado de las lesiones faciales y cervicales, localizaciones especialmente relevantes por su impacto funcional y psicológico. Además, se observó resolución progresiva del cuadro adenopático, paralela a la mejoría clínica cutánea



06 Conclusiones

La dermatitis atópica moderada-grave puede asociarse a inflamación sistémica, manifestada por elevación de biomarcadores y aparición de adenopatías reactivas.
El bloqueo selectivo de IL-13 con lebrikizumab puede producir una mejoría clínica significativa en pacientes con enfermedad refractaria a múltiples tratamientos sistémicos previos, incluidos inhibidores de JAK.
En este caso, el tratamiento con lebrikizumab se asoció a reducción del prurito, mejora de las lesiones cutáneas y disminución de la superficie corporal afectada.
La respuesta fue especialmente relevante en localizaciones de difícil manejo, como cabeza y cuello, con claro mejoría de las lesiones en áreas de alto impacto clínico y emocional.
La mejoría cutánea se acompañó de disminución del prurito, reducción de la superficie corporal afectada y resolución progresiva del cuadro adenopático.
Este caso refuerza el papel de IL-13 como diana terapéutica clave en pacientes con dermatitis atópica grave y afectación en áreas especialmente complejas.

07 Bibliografía

Guttman-Yassky E, Okragly A, Sun Z, et al. Clinical measures of improvement in atopic dermatitis are correlated with reductions in relevant biomarkers in patients treated with lebrikizumab. Poster presented at: American Academy of Dermatology Annual Meeting; 2024 Mar 8-12; San Diego, CA, USA.
Eyerich K, Bruin-Weller M, Simpson EL, et al. Lebrikizumab in monotherapy improves the signs of moderate-to-severe atopic dermatitis across different body regions including head and neck over one year of treatment. Poster presented at: EADV Congress; 2024 Sep 25–28; Amsterdam, Netherlands. Poster No. 0447.
Murase JE, Chovatiya R, Strowd L, et al. Improved and cleared facial and hand dermatitis with lebrikizumab in patients with moderate-to-severe atopic dermatitis. Br J Dermatol. 2023 Jun;188(Suppl 3):ljad162.009.

08 Videoselfie del caso clinico



Eccema liquenificado, con lebrikizumab queda curado

01 Descripción de paciente

Patología y género





Áreas corporales afectadas

Pierna, Pie

02 Introducción al caso

Mujer de 69 años con eccema crónico plantar refractario a múltiples tratamientos tópicos y sistémicos. Biopsias confirmaron eccema crónico. Ante la gravedad, inició lebrikizumab con rápida mejoría del prurito y de las lesiones. Mantiene tratamiento cada 4 semanas con control completo y sostenido de la enfermedad.

03 Anamnesis

Mujer de 69 años, afecta por un eccema crónico de más de 10 años de evolución, con afectación especialmente intensa en dorso y planta de los pies, prurito grave y brotes recurrentes de empeoramiento a pesar del tratamiento conservador tópico. Desde 2016 había sido estudiada en otro centro y en nuestro hospital con epicutáneas negativas en dos ocasiones y tratada con acitretino oral, con solo mejoría parcial. Presentaba lesiones eccematosas intensamente liquenificadas limitadas al dorso y laterales de los pies.

04 Exploración y diagnóstico

La paciente presentaba lesiones eccematosas intensamente liquenificadas limitadas al dorso y laterales de los pies. Dada la gravedad del cuadro y la no respuesta al tratamiento tópico se realizaron varias biopsias cutáneas, todas compatibles con eccema crónico: hiperplasia epidérmica regular, espongiosis e hiperqueratosis con hipergranulosis, sin observarse hallazgos compatibles con una dermatitis alérgica de contacto o alteraciones que sugieran psoriasis. El diagnostico fue una dermatitis atópica con afectación a modo de eccema liquenificado en dorso de los pies.





05 Tratamiento y evolución

La paciente recibió múltiples tratamientos: corticoides tópicos potentes, ciclos de corticoides orales, acitretino, vendajes húmedos, emolientes intensivos y ciclosporina oral. A pesar de ello, mantenía una afectación grave e intensa, por lo que se decidió el paso a un tratamiento avanzado y dirigido. En mayo de 2025 se inicia lebrikizumab, dada la gravedad del eccema y la falta de respuesta a tratamientos previos. A los 4 meses de tratamiento la mejoría observada fue clara, con resolución del prurito, mejoría de las lesiones plantares y una gran mejoría de la calidad de vida. La paciente posteriormente continuó con lebrikizumab a dosis de mantenimiento, 250mg cada 4 semanas, con mantenimiento de la respuesta y el control completo de las lesiones cutáneas.





06 Conclusiones

La dermatitis atopica es una enfermedad de la piel que condiciona la calidad de vida de nuestros pacientes.
El eccema liquenificado responde mal a los tratamientos tópicos y frecuentemente precisa de tratamiento sistémico para su resolución.
Lebrikizumab es un fármaco con excelente seguridad y tolerabilidad que mejora de manera rápida y mantenida las lesiones de los pacientes.

07 Bibliografía

Blauvelt A, Thyssen JP, Guttman-Yassky E, Bieber T, Serra-Baldrich E, Simpson E, Rosmarin D, Elmaraghy H, Meskimen E, Natalie CR, Liu Z, Xu C, Pierce E, Morgan-Cox M, Garcia Gil E, Silverberg JI. Efficacy and safety of lebrikizumab in moderate-to-severe atopic dermatitis: 52-week results of two randomized double-blinded placebo-controlled phase III trials. Br J Dermatol. 2023;188(6):740-8. doi:10.1093/bjd/ljad022.
Silverberg JI, Bieber T, Paller AS, Beck L, Kamata M, Puig L, Wiseman M, Ezzedine K, Irvine AD, Foley P, Del Rosso J, Gold LS, Johansson E, Dossenbach M, Gallo G, Akmaz B, Casillas M, Karlsson A, Curteis T, Chovatiya R. Lebrikizumab vs other systemic monotherapies for moderate-to-severe atopic dermatitis: network meta-analysis of efficacy. Dermatol Ther (Heidelb). 2025;15(3):615-33. doi:10.1007/s13555-025-01357-7.

08 Videoselfie del caso clínico

Eficacia a largo plazo de lebrikizumab tras pérdida de respuesta a tratamientos sistémicos clásicos en dermatitis atópica: a propósito de un caso.

01 Descripción de paciente

Patología y género





Áreas corporales afectadas

Cabeza, Hombro, Espalda

02 Introducción al caso

La dermatitis atópica (DA) es una enfermedad inflamatoria crónica de la piel, a menudo asociada a otras comorbilidades atópicas, que clásicamente se ha tratado con diversos inmunosupresores sistémicos con regular control. El lebrikizumab, un anticuerpo monoclonal de alta afinidad dirigido contra la interleucina-13, ha demostrado una alta eficacia en el aclaramiento cutáneo y el control del prurito en la DA. Además, la mayoría de los pacientes consiguen mantener estos resultados a las 52 semanas tras espaciar las dosis a cada 4 semanas en semana 16 según ficha técnica. Este caso clínico ilustra la eficacia tras más de un año de tratamiento con lebrikizumab en una paciente con DA moderada-grave tras pérdida de respuesta a tratamientos sistémicos clásicos.

03 Anamnesis

Mujer de 34 años con asma y alergia al huevo como únicos antecedentes personales, con debut de la DA en la infancia. Comenzó seguimiento en Dermatología en 2013, tras agravamiento de su enfermedad, recibiendo tratamiento con UVB, ciclos de corticoides orales, ciclosporina durante 1 año y metotrexato del 2014 hasta 2016 y de 2018 hasta marzo de 2025. En esta fecha la paciente acudió a consulta presentando un brote generalizado de su enfermedad, evidenciando una pérdida de respuesta al tratamiento con metotrexato.

04 Exploración y diagnóstico

La exploración física (Foto 1 y 2) y la evaluación de las escalas de gravedad mostraron los siguientes resultados: EASI: 21, IGA: 3, BSA: 20%, SCORAD: 40.06, prurito NRS: 6/10, alteración del sueño: 0/10, DLQI: 11, POEM: 22.





05 Tratamiento y evolución

Dado el impacto en su calidad de vida y la refractariedad a los tratamientos previos se decidió iniciar terapia biológica con lebrikizumab junto a una dosis de betametasona IM. A la semana 7 la paciente presentaba un blanqueamiento completo sin lesiones activas (EASI: 0, IGA: 0, BSA: 0%, prurito NRS: 0, alteración del sueño 0/10). En semana 16 mantuvo la respuesta, por lo que se espació la dosis a 250mg cada 4 semanas. En semana 24 (Foto 3 y 4) persistía el control de la enfermedad. En la revisión al año de tratamiento la paciente refirió episodios de brotes aislados en espalda y cuello bien controlados con corticoides tópicos. La exploración mostró EASI: 3, IGA: 1, BSA: 2%. Los índices de calidad de vida y síntomas seguían siendo excelentes (Prurito NRS: 1/10, alteración del sueño: 0/10, DLQI: 1, POEM: 1). Dado el buen control, se decidió continuar con lebrikizumab con la misma pauta, asociando corticosteroides tópicos únicamente como terapia de rescate para los brotes.





06 Conclusiones

Lebrikizumab ha demostrado ser un fármaco eficaz para el control de la DA tras más de un año de seguimiento en una paciente que había perdido respuesta a tratamientos sistémicos clásicos.

07 Bibliografía

1. Silverberg JI, Guttman-Yassky E, Thaçi D, Irvine AD, Stein Gold L, Blauvelt A, et al. Two phase 3 trials of lebrikizumab for moderate-to-severe atopic dermatitis. N Engl J Med. 2023;388(12):1080-1091. doi: 10.1056/NEJMoa2206714.
2. Wollenberg A, Kinberger M, Arents B, Aszodi N, Avila Valle G, Barbarot S, et al. European guideline (EuroGuiDerm) on atopic eczema: part I - systemic therapy. J Eur Acad Dermatol Venereol. 2022;36(9):1409-1431. doi: 10.1111/jdv.18345.

08 Videoselfie del caso clínico

El control de la dermatitis atópica grave es posible con Lebrikizumab.

01 Descripción de paciente

Patología y género





Áreas corporales afectadas

Cabeza, Cuello, Hombro, Pecho

02 Introducción al caso

Mujer de 62 años de edad, con dermatitis atópica desde los 18 años. No fumadora y sin comorbilidades de interés.

03 Anamnesis

En los últimos seis años ha presentado dermatitis atópica grave con predominio de patrón cara y cuello y áreas flexurales de brazos y piernas, con algunos brotes más generalizados. La afectación psicológica era elevada con DLQI alrededor de 25. Se descartaron en anamnesis dirigida comorbilidades atópicas, y los test epicutáneos con batería estándar GEIDAC y productos propios fueron negativos. Como tratamientos previos, además de tópicos en todo momento, ha recibido ciclosporina 100mg/12h con aceptable control durante 2021, pero suspendida por fallo secundario en agosto 2022. El tratamiento posterior con Tralokinumab no logró mejoría significativa en semana 16, y la adición de metotrexate 10mg semanal durante 3 meses tampoco mostró beneficio adicional. Posteriormente Baricitinib 4mg al día sí fue eficaz en el control del prurito y extensión de las lesiones a partir de la semana 6 (IGA 2, VAS picor 2, EASI 8), pero la aparición de efectos adversos obligó a su suspensión (hipertransaminasemia, edemas en miembros inferiores e hipertrigliceridemia) Dupilumab iniciado en octubre 2023 obtuvo buena respuesta en semana 8 (IGA 2, VAS picor 4, EASI 22), pero tuvo recaída de la clínica a los 4 meses de tratamiento presentando fallo secundario. Nuevamente la adición de metotrexate 10mg semanal durante 2 meses no aportó beneficio adicional y fue mal tolerado (astenia, edemas en miembros inferiores).

04 Exploración y diagnóstico

En enero 2025 la paciente presentaba una dermatitis atópica grave con VAS picor 9, IGA 4, EASI 24,5, DLQI 21, con predominio patrón cabeza-cuello y flexuras de brazos (figura 1) así como eccemas localizados en manos, muslos y abdomen.



05 Tratamiento y evolución

Así las cosas, inició tratamiento con Lebrikizumab 500mg en semana 0 y 2 seguido de 250mg bisemanal. Observamos buena respuesta en semana 16 alcanzando un VAS picor 1, IGA 1, EASI 6, DLQI 1 (figura 2). En última visita de seguimiento tras 12 meses de tratamiento sigue controlada sin nuevos brotes, IGA 0, VAS picor 0, EASI 1, DLQI 0. Por primera vez en todos estos años, el corticoide tópico pasa de usarse 2-4 veces por semana a solamente 1-3 veces al mes. No fue posible espaciar dosis cada 4 semanas a partir del tercer mes de tratamiento por mostrar empeoramiento. Refiere haber logrado paz y bienestar en su vida a pesar de la enfermedad. No ha presentado efectos secundarios hasta el momento.



06 Conclusiones

El caso ilustra la eficacia a largo plazo en paciente con alta carga de la enfermedad refractaria a dupilumab y tralokinumab.
Mantuvo dosis cada 2 semanas sin efectos secundarios.

07 Bibliografía

Simpson EL, Gooderham M, Wollenberg A, et al. Efficacy and Safety of Lebrikizumab in Combination With Topical Corticosteroids in Adolescents and Adults With Moderate-toSevere Atopic Dermatitis: A Randomized Clinical Trial (ADhere). JAMA Dermatol. 2023, 1;159:1014.
Guttman-Yassky E, Renert-Yuval Y, Brunner PM. Atopic dermatitis. Lancet. 2025 Feb 15;405:583-596

08 Videoselfie del caso clínico

Impacto emocional de la dermatitis atópica grave y recuperación integral tras tratamiento con lebrikizumab

01 Descripción de paciente

Patología y género



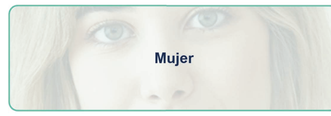

Áreas corporales afectadas

Cabeza, Pecho

02 Introducción al caso

La dermatitis atópica es una enfermedad inflamatoria crónica que, en sus formas moderadas-graves, puede generar un impacto significativo en la calidad de vida y la salud emocional de los pacientes. El prurito intenso, la alteración del descanso nocturno y la afectación psicosocial constituyen elementos clave de la carga global de la enfermedad. En los últimos años, el desarrollo de terapias biológicas dirigidas ha permitido un abordaje más específico y eficaz, con beneficios que van más allá del control cutáneo. Presentamos un caso de dermatitis atópica grave del adulto que ilustra la mejoría clínica y emocional integral tras el inicio de tratamiento con lebrikizumab.

03 Anamnesis

Mujer de 45 años con antecedentes personales de rinitis y conjuntivitis alérgica, dermatitis atópica en la infancia con buen control durante años mediante corticoides tópicos, y alergia al polen de gramíneas. Sin otros antecedentes médicos de interés ni tratamientos crónicos. Desde 2023 refiere reaparición progresiva de lesiones cutáneas eccematosas intensamente pruriginosas, con afectación de cara, cuello, tronco y extremidades, predominando en fosas antecubitales y huecos poplíteos. El prurito intenso y persistente condicionaba importante alteración del descanso nocturno, cansancio diurno y deterioro marcado de la calidad de vida. La paciente refería además afectación emocional significativa, con síntomas de ansiedad, bajo estado de ánimo y sensación de pérdida de control de la enfermedad. Había recibido previamente tratamiento con corticoides tópicos y antihistamínicos orales, con respuesta insuficiente.

04 Exploración y diagnóstico

A la exploración física presentaba lesiones eccematosas mal delimitadas, con eritema, descamación fina y excoriaciones, distribuidas en cara, cuello, tronco y extremidades. En región cervical, fosas antecubitales y huecos poplíteos se objetivaban signos de liquenificación, en relación con el prurito crónico. Se realizó biopsia cutánea, cuyo estudio histopatológico fue compatible con dermatitis espongiótica subaguda con infiltrado eosinofílico. El estudio analítico, incluida la morfología de sangre periférica, fue normal. Conjuntamente, los hallazgos clínicos, histológicos y analíticos permitieron establecer el diagnóstico de dermatitis atópica grave del adulto. La valoración de gravedad mostró: EASI: 33, Prurito: 9/10 y DLQI: 29







05 Tratamiento y evolución

Dada la gravedad de la dermatitis atópica y la marcada repercusión en la calidad de vida, se inició tratamiento con ciclosporina a dosis de 5 mg/kg/día, observándose una mejoría clínica inicial. No obstante, la paciente suspendió el tratamiento de forma voluntaria por temor a posibles efectos adversos, rechazando posteriormente la reintroducción de terapias sistémicas convencionales. Ante esta situación, se pautó tratamiento con acetónido de triamcinolona, con control insuficiente de la enfermedad. En la visita de seguimiento, la paciente verbalizó ideación autolítica, motivo por el cual se realizó derivación urgente a Psiquiatría y se estableció un seguimiento multidisciplinar. Tras un proceso de decisión compartida, se propuso el inicio de tratamiento biológico dirigido, comenzando lebrikizumab, asociado a seguimiento por Psiquiatría y Psicología. Desde el inicio del tratamiento, la paciente presentó una mejoría clínica progresiva y sostenida, con reducción significativa del prurito, recuperación del descanso nocturno y mejoría del estado emocional. En la última valoración, la paciente alcanzó: EASI: 4, Prurito: 1/10 y DLQI: 3 Estos hallazgos reflejan una mejoría clínica y funcional significativa, con impacto positivo global en la calidad de vida.







06 Conclusiones

Este caso pone de manifiesto cómo el abordaje dirigido de la dermatitis atópica grave no solo permite un control eficaz de la enfermedad cutánea, sino que puede transformar de forma integral la calidad de vida y el bienestar emocional del paciente, hasta el punto de que, en palabras de la propia paciente, “me ha cambiado la vida”

07 Bibliografía

Simpson EL, Gooderham M, Wollenberg A, Bissonnette R, Lacour JP, Beissert S, et al. Efficacy and safety of lebrikizumab in combination with topical corticosteroids in adolescents and adults with moderate-to-severe atopic dermatitis (ADhere): a randomized clinical trial. JAMA Dermatol. 2023;159(2):182-191.

08 Videoselfie del caso clínico



Inicio rápido, respuesta profunda: lebrikizumab en dermatitis atópica moderada-grave.

01 Descripción de paciente

Patologia y género





Áreas corporales afectadas

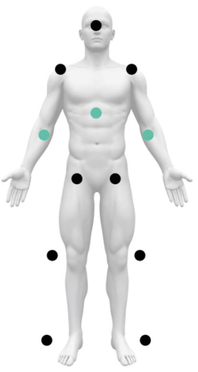

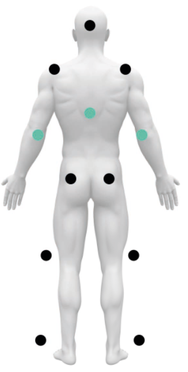

02 Introducción al caso

Varón de 39 años, con antecedente de asma y dermatitis atópica de inicio infantil. Tratado previamente con fototerapia, ciclos de corticoides sistémicos y ciclosporina, con respuestas parciales y recaídas frecuentes tras la suspensión.

03 Anamnesis

Acude a consulta tras 4 años sin seguimiento de su dermatitis atópica porque se casa próximamente y presenta un empeoramiento progresivo de la enfermedad, con mal control clínico en los últimos meses. Refiere necesitar corticoides orales varios días al mes, habiendo finalizado hace 10 días un ciclo de prednisona oral a dosis de 0.75 miligramos (mg) por kilogramo de peso en pauta descendente.

04 Exploración y diagnóstico

A la exploración presentaba un brote grave de atopia en forma de placas eccematosas liquenificadas que afectaban de forma extensa a tronco y extremidades, con EASI 28 y superficie corporal comprometida de más del 50%, prurito moderado (NRS 5/10), insomnio severo (NRS 9/10) e IGA 3.





05 Tratamiento y evolución

Ante la gravedad y la dependencia de corticoides sistémicos de forma repetida, se inicia lebrikizumab. En la revisión a las 16 semanas de tratamiento con lebrikizumab a dosis de 250 mg subcutáneos cada 2 semanas se objetiva respuesta clínica rápida y marcada, con aclaramiento prácticamente total de las lesiones (EASI 6; BSA 10%), resolución completa del prurito y del trastorno del sueño (NRS 0/10) y mejoría global hasta IGA 1, sin necesidad de corticoterapia de rescate.





06 Conclusiones

Lebrikizumab permitió un control rápido e integral de la dermatitis atópica grave, actuando sobre las lesiones cutáneas y los síntomas sistémicos asociados. Supone así un tratamiento eficaz, con un efecto visible temprano y buen perfil de seguridad a largo plazo.

07 Bibliografía

Silverberg JI, Bieber T, Paller AS, Beck L, Kamata M, Puig L, et al. Lebrikizumab vs Other Systemic Monotherapies for Moderate-to-Severe Atopic Dermatitis: Network Meta-analysis of Efficacy. Dermatol Ther (Heidelb). 2025 Mar;15(3):615-633.
Johnston L, Poelman S, Metelitsa A. Lebrikizumab for Moderate-to-Severe Atopic Dermatitis. Skin Therapy Lett. 2025 Jul;30(4):1-7.
Lin J, Luo M, Zhuo Q, Chen N, Zhang H, Han Y. Efficacy and safety of lebrikizumab for the treatment of moderate-to-severe atopic dermatitis: a systematic review and meta-analysis. Front Pharmacol. 2024 Nov 19;15:1429709.

08 Videoselfie del caso clinico

La salida a un callejón terapéutico: lebrikizumab controla una dermatitis atópica con recaída tras ciclosporina

01 Descripción de paciente

Patología y género



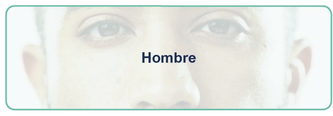

Áreas corporales afectadas

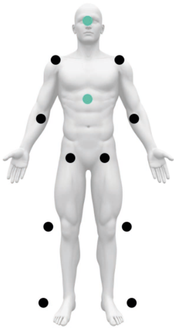

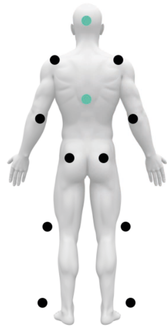

02 Introducción al caso

La dermatitis atópica en el adulto puede cursar con brotes de elevada intensidad y una importante repercusión en la calidad de vida, especialmente en pacientes con historia de enfermedad desde la infancia. Aunque la ciclosporina continúa siendo el tratamiento sistémico clásico de elección en los casos moderados-graves, su uso está limitado por la aparición frecuente de efectos adversos y por la inestabilidad clínica al intentar reducir o suspender la dosis. En los últimos años, las terapias dirigidas han ampliado el abanico terapéutico, ofreciendo alternativas más específicas y con mejor perfil de seguridad. Presentamos el caso de un paciente con dermatitis atópica moderada-grave corticodependiente, que experimentó un control insuficiente y efectos adversos relevantes con ciclosporina, y que logró una respuesta rápida, sostenida y bien tolerada tras la introducción de lebrikizumab. Este caso ilustra el papel emergente de los tratamientos anti-IL-13 en escenarios clínicos complejos y refractarios.

03 Anamnesis

Varón de 53 años con antecedentes de dislipemia, asma infantil y rinoconjuntivitis primaveral, así como dermatitis atópica de inicio en la infancia en tratamiento con terapias tópicos. El paciente presentó un empeoramiento brusco de su dermatitis atópica, por el cual acudió a Urgencias, pautándose un ciclo de prednisona 30 mg en pauta descendente y optimización de tratamiento tópico. A su valoración en consulta el paciente presentaba un BSA 50%, EASI 27 e IGA 4, con un prurito de 6/10. Destacaba el marcado eritema facial y corporal difuso, con erosiones lineales y liquenificación flexural. Se decidió iniciar ciclosporina 4 mg/kg. En la revisión del mes se observó una importante mejoría, con reducción del prurito a 2/10, EASI 2.5 e IGA 1. Sin embargo, el paciente refería más astenia, cefalea leve continua y aumento del ritmo deposicional desde el inicio del tratamiento con ciclosporina. Al reducir la dosis de ciclosprina se produjo una reducción de estos efectos secundarios, pero también un claro empeoramiento clínico.

04 Exploración y diagnóstico

EXPLORACIÓN FÍSICA El paciente presenta un eritema tenue, pero extenso, afectando al 50% de la superficie corporal, con predominio en región facial, fosas antecubitales, abdomen y huecos poplíteos bilaterales. Se observa importante liquenificación de las lesiones con algunas escoriaciones lineales asociadas. Estas lesiones se asocian con importante afectación sintomática, destacando un EVA picor de 7/10. EASI de 21 e IGA 3. DIAGNÓSTICO Dermatitis atópica moderada-grave corticodependiente sin aceptable control con ciclosporina a dosis tolerables.





05 Tratamiento y evolución

Ante el mal control clínico al reducir la dosis de ciclosporina por eventos adversos, se decide asociar lebrikizumab a la ciclosporina a dosis bajas. Se inicia la pauta de inducción de lebrikizumab de 500 mg en semanas 0 y 2. Al mes del inicio del tratamiento se aprecia una mejoría de las lesiones clínicas, persistiendo liquenificación en zona antecubital y laterales de brazos, y huecos poplíteos, así como eritema facial en frente y mejillas, presentando un EASI 5.5, con IGA 2 y BSA 12%. Destaca la importante mejoría del prurito ya desde estas primeras semanas, con una puntuación EVA picor de 1/10. Debido al buen control clínico, se mantiene lebrikizumab 250 mg cada 2 semanas y se reduce progresivamente la dosis de ciclosporina hasta suspender a las 4 semanas. A pesar de la retirada de la ciclosporina, se mantiene la mejoría clínica, con EASI 2 e IGA 1, y EVA picor de 2/10. Por este motivo, se espacian las dosis de lebrikizumab a 250 mg cada 4 semanas a partir de la semana 16. Actualmente, tras 10 meses desde el inicio del tratamiento con lebrikizumab, el paciente mantiene buen control de la enfermedad, sin eventos adversos y sin necesidad de tratamientos adyuvantes.

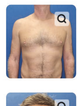



06 Conclusiones

Lebrikizumab es una opción terapéutica eficaz para conseguir el rápido control de la enfermedad atópica. Su perfil de seguridad es excelente, lo que permite combinarlo de manera segura con fármacos inmunosupresores clásicos como la ciclosporina.
En España es necesario haber realizado un tratamiento con ciclosporina en pacientes adultos con dermatitis atópica como criterio de financiación de los tratamientos dirigidos. La ciclosporina suele presentar un buen perfil de eficacia, pero asocia numerosos efectos adversos y una rápida recaída de la clínica; este es el caso de nuestro paciente, que presentaba cefalea y astenia con la ciclosporina, además de empeoramiento clínico al intentar su retirada.
Lebrikizumab permite un control rápido y sostenido de la enfermedad atópica, logrando así la retirada de la ciclosporina y mejorando la calidad de vida de pacientes atópicos, con mínimos efectos secundarios.

07 Bibliografía

Davis DMR, Drucker AM, Alikhan A, Bercovitch L, Cohen DE, Darr JM, Eichenfield LF, Frazer-Green L, Paller AS, Schwarzenberger K, Silverberg JI, Singh AM, Wu PA, Sidbury R. Guidelines of care for the management of atopic dermatitis in adults with phototherapy and systemic therapies. J Am Acad Dermatol. 2024 Feb;90(2):e43-e56.
Patruno C, Potestio L, Napolitano M. Clinical phenotypes of adult atopic dermatitis and related therapies. Curr Opin Allergy Clin Immunol. 2022 Aug 1;22(4):242-249.
Blauvelt A, Thyssen JP, Guttman-Yassky E, Bieber T, Serra-Baldrich E, Simpson E, Rosmarin D, Elmaraghy H, Meskimen E, Natalie CR, Liu Z, Xu C, Pierce E, Morgan-Cox M, Garcia Gil E, Silverberg JI. Efficacy and safety of lebrikizumab in moderate-to-severe atopic dermatitis: 52-week results of two randomized double-blinded placebo-controlled phase III trials. Br J Dermatol. 2023 May 24;188(6):740-748.
Silverberg JI, Guttman-Yassky E, Thaçi D, Irvine AD, Stein Gold L, Blauvelt A, Simpson EL, Chu CY, Liu Z, Gontijo Lima R, Pillai SG, Seneschal J; ADvocate1 and ADvocate2 Investigators. Two Phase 3 Trials of Lebrikizumab for Moderate-to-Severe Atopic Dermatitis. N Engl J Med. 2023 Mar 23;388(12):1080-1091.
Dubin C, Del Duca E, Guttman-Yassky E. The IL-4, IL-13 and IL-31 pathways in atopic dermatitis. Expert Rev Clin Immunol. 2021 Aug;17(8):835-852.

08 Videoselfie del caso clínico

Lebrikizumab al rescate

01 Descripción de paciente

Patología y género





Áreas corporales afectadas

Pecho, Espalda

02 Introducción al caso

Mujer de 32 años con AP de dermatitis atópica desde la infancia, que acude por empeoramiento progresivo durante el último año tras dar a luz.

03 Anamnesis

Como antecedentes de interés, la paciente es monorrena por riñón hipoplásico al nacimiento. No presenta otras comorbilidades de la esfera atópica. Previamente había realizado tratamiento con corticoides tópicos, inhibidores de la calcineurina y metotrexate 15mg durante 3 meses, suspendido por intolerancia grave. La ciclosporina estaba contraindicada por ser monorrena. Tenía gran afectación de la calidad de vida, con un prurito 10/10 en escala NRS, así como un NRS sueño 8/10.

04 Exploración y diagnóstico

Placas eritematodescamativas muy liquenificadas a nivel distal de miembros superiores, muslos y dispersas en tronco. EASI: 22, IGA 2, BSA 15. No afectación facial ni eccema de manos.







05 Tratamiento y evolución

Se inició Lebrikizumab a dosis de ficha técnica (500mg w0-w2 y posteriormente 250mg cada 2 semanas). A la semana 4 ya presentaba mejoría de las lesiones (EASI 4) y del prurito (NRS 7). A la semana 16 la paciente estaba prácticamente blanqueada (EASI 1) y con escaso prurito (NRS 2), persistiendo sobre todo lesiones de hiperpigmentación residual y alguna placa eccematosa en piernas.







06 Conclusiones

Lebrikizumab es un tratamiento no sólo eficaz, si no también rápido en el manejo tanto de las lesiones como de la sintomatología (el prurito). Su gran seguridad avala el uso en esta paciente, a pesar de ser monorrena.

07 Bibliografía

Silverberg JI, Guttman-Yassky E, Thaçi D, Irvine AD, Stein Gold L, Blauvelt A, et al. Two phase 3 trials of lebrikizumab for moderate-to-severe atopic dermatitis. N Engl J Med [Internet]. 2023;388(12):1080–91. Disponible en: http://dx.doi.org/10.1056/NEJMoa2206714

08 Videoselfie del caso clínico

Lebrikizumab al rescate: respuesta rápida tras fallo a upadacitinib

01 Descripción de paciente

Patología y género



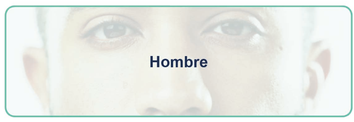

Áreas corporales afectadas

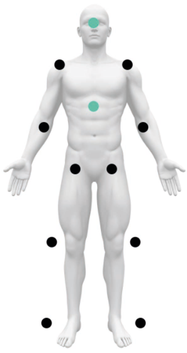

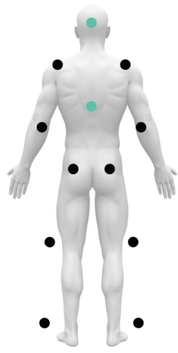

02 Introducción al caso

La dermatitis atópica (DA) moderada-grave es una enfermedad inflamatoria crónica en la que la IL-13 desempeña un papel central en la inflamación cutánea, la disfunción de la barrera epidérmica y el prurito. Lebrikizumab es un anticuerpo monoclonal que bloquea selectivamente la señalización de la IL-13. Presentamos el caso de un paciente con dermatitis atópica grave refractaria que presentó una respuesta clínica rápida tras el inicio de lebrikizumab.

03 Anamnesis

Varón de 30 años con antecedentes de hidrosadenitis supurativa (HS) hurley II, asma bronquial, sensibilización a pólenes y epitelio de perro y DA en la infancia, con empeoramiento de la enfermedad en la edad adulta desde 2021. Se realizó estudio histológico compatible con dermatitis atópica. En mayo de 2024 acudió a urgencias por un brote grave de su dermatitis atópica, iniciándose tratamiento con ciclosporina (3,5 mg/kg/día), con mejoría inicial seguida de pérdida de eficacia. En diciembre de 2024 se inició tratamiento con upadacitinib con objetivo doble de control de su dermatitis atópica e hidrosadenitis. Se observó una mejoría parcial inicial, aunque persistían brotes frecuentes y graves tanto de su DA como de su HS. Durante el seguimiento con upadacitinib presentó episodios de foliculitis del cuero cabelludo y placas de alopecia areata. En octubre de 2025 se decidió suspender upadacitinib por fracaso secundario tras 9 meses de tratamiento y se inició tratamiento con lebrikizumab.

04 Exploración y diagnóstico

En octubre de 2025 el paciente presentaba placas eritematodescamativas generalizadas, con especial afectación de la región facial y liquenificación y excoriaciones marcadas en zona cervical. En cuero cabelludo presentaba una placa de alopecia con vello fino y pelos en signo de exclamación. Las escalas de gravedad fueron EASI 34, IGA 4, BSA 80, NRS prurito 10/10 y NRS sueño 10/10. El diagnóstico fue de dermatitis atópica grave y fallo secundario a upadacitinib.



05 Tratamiento y evolución

Se inició tratamiento con lebrikizumab 500 mg en las semanas 0 y 2, seguido de 250 mg cada dos semanas según ficha técnica. En semana 6 de tratamiento con lebrikizumab, únicamente presentaba eritema y descamación en párpados, con escalas de gravedad EASI 1, IGA 1, BSA 1, NRS prurito 0/10, NRS sueño 0/10. Estos resultados cumplen objetivos de minimal disease activity, MDA (EASI-90 + NRS prurito ≤1). En la visita sucesiva de la semana 12 el paciente mantenía tanto respuesta clínica como MDA.



06 Conclusiones

Lebrikizumab se ha mostrado eficaz en el control de la dermatitis atópica moderada-grave.
La evolución clínica observada en nuestro caso fue rápida y mantenida en la visita a corto plazo.
Son necesarios estudios en vida real a largo plazo que apoyen el mantenimiento de la respuesta y el control de la enfermedad.

07 Bibliografía

Ficha técnica EBGLYSS® (lebrikizumab). Agencia Española de Medicamentos y Productos Sanitarios. Centro de Información del Medicamento. Disponible en: https://cima.aemps.es/cima/dochtml/ft/1231765007/FT_1231765007.html
Blauvelt A, Thyssen JP, Guttman-Yassky E, et al. Efficacy and safety of lebrikizumab in moderate-to-severe atopic dermatitis: 52-week results of two randomized double-blinded placebo-controlled phase III trials. Br J Dermatol. 2023;188(6):740-8

08 Videoselfie del caso clínico



Lebrikizumab como tratamiento eficaz y seguro en la dermatitis atópica del adulto con afectación de cabeza y cuello refractaria a otros tratamientos

01 Descripción de paciente

Patología y género



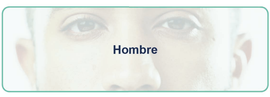

Áreas corporales afectadas

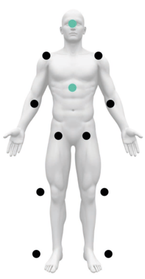



02 Introducción al caso

La dermatitis atópica (DA) con afectación predominante de cabeza y cuello se asocia a una elevada carga de enfermedad, debido al impacto funcional, psicológico y social derivado de la afectación de áreas altamente visibles y cosméticamente sensibles. Diversos estudios han demostrado que la implicación de estas regiones conlleva un mayor deterioro de la calidad de vida en comparación con la afectación de otras áreas corporales, incluso independientemente de la extensión global de la enfermedad o de las puntuaciones de gravedad objetiva, lo que puede justificar el inicio de tratamiento sistémico en pacientes que no alcanzan los umbrales clásicos de gravedad utilizados en ensayos clínicos.1,2,3 La patogenia de la DA de cabeza y cuello es multifactorial y resulta de la interacción entre predisposición genética y factores ambientales2. En estas localizaciones confluyen una alteración de la barrera cutánea, relacionada con la deficiencia de filagrina y la reducción de los factores de hidratación natural, una desregulación inmunitaria con un perfil inflamatorio diferenciado, caracterizado por una mayor expresión de citocinas Th2 como IL-4, IL-13 e IL-31, junto con la participación de vías Th1 y Th17, y una influencia específica del microbioma cutáneo2,3. En particular, Malassezia spp., favorecida por la elevada densidad de glándulas sebáceas y el pH alterado de la piel atópica, actúa como fuente de antígenos capaces de inducir y perpetuar la inflamación, contribuyendo a la persistencia y refractariedad de las lesiones en cabeza y cuello. Además, la mayor exposición de estas áreas a alérgenos ambientales y de contacto intensifica la respuesta inflamatoria local.2 En los últimos años, el manejo sistémico de la DA ha experimentado un notable avance con la introducción de terapias dirigidas. Dupilumab, un anticuerpo monoclonal que inhibe de forma dual las vías de señalización de IL-4 e IL-13, ha demostrado una elevada eficacia global; sin embargo, la respuesta en cabeza y cuello puede ser inferior a la observada en otras localizaciones y se ha descrito la aparición de eritema facial paradójico en un subgrupo de pacientes. Ante la aparición de erupciones faciales paradójicas o refractarias durante el tratamiento con dupilumab, el tratamiento antifúngico frente a Malassezia se ha descrito como estrategia coadyuvante, basándose en la hipótesis de una hipersensibilidad a sus antígenos exacerbada por el bloqueo de determinadas vías de interleucinas.2 Tralokinumab y lebrikizumab, dirigidos selectivamente frente a IL-13, han mostrado una eficacia sostenida en la afectación de cabeza y cuello, con un perfil de seguridad favorable2. En particular, lebrikizumab ha demostrado una rápida mejoría de las lesiones en esta localización sin incrementar la incidencia de reacciones cutáneas paradójicas2,3,4. Por otro lado, los inhibidores de la Janus quinasa constituyen una alternativa eficaz, especialmente por su rápida respuesta, si bien su uso puede verse limitado por la presencia de comorbilidades, como el riesgo cardiovascular2. En este contexto, presentamos el caso de un adulto con DA grave de predominio cefálico y torácico anterior, refractaria a múltiples tratamientos sistémicos, que mostró una respuesta clínica rápida y favorable tras el cambio a lebrikizumab.

03 Anamnesis

Varón de 59 años con DA desde la infancia, que en la edad adulta evolucionó hacia una forma generalizada con predominio de la afectación en polo cefálico y tórax anterosuperior. En 2014 una reagudización significativa motivó el inicio de tratamiento sistémico con metotrexato oral, a dosis entre 5 y 15 mg semanales, con buen control clínico durante aproximadamente tres años, por lo que se suspendió en 2017. En 2022, después de haber sufrido un infarto agudo de miocardio, el paciente consultó por una nueva reagudización de la DA, con brotes intensos de eczema localizados fundamentalmente en cara, cuello y tórax superior, motivo por el cual se reintrodujo metotrexato oral a dosis de 10 mg semanales. Dada la marcada afectación de cara y cuello en ausencia de lesiones corporales relevantes, se completó el estudio etiológico mediante pruebas epicutáneas (batería estándar, cosméticos, perfumes y productos propios del paciente, incluyendo fotoparche y fotoalérgenos), estudio de fotobiología y estudio de sensibilización a aeroalérgenos habituales, con resultado negativo en todas las pruebas realizadas.

04 Exploración y diagnóstico

El paciente presentaba un marcado eritema y edema a nivel del polo cefálico, acompañado de queilitis en la comisura bucal derecha. Se observaba una amplia placa eritematodescamativa extendida por la región cervical posterior y la totalidad del tórax anterior, sobrepasando el pliegue submamario. Asimismo, se identificaban placas eritematodescamativas de menor tamaño dispersas en miembros superiores e inferiores, con mayor afectación de las regiones inguinales y de los huecos poplíteos, estos últimos con excoriaciones y áreas de liquenificación. Diagnóstico DA grave con predominio de afectación cefálica y torácica anterior, refractaria a tratamiento sistémico con metotrexato.











05 Tratamiento y evolución

Ante la ausencia de respuesta clínica adecuada y la necesidad de recurrir a ciclos repetidos de corticoides sistémicos, en 2023 se inició tratamiento con dupilumab en pauta estándar, manteniendo metotrexato oral a dosis de 7,5 mg semanales. La evolución fue desfavorable, con persistencia de brotes graves que motivaron un ingreso hospitalario para la administración de bolos de metilprednisolona intravenosa. Durante este periodo, el paciente presentó varios episodios de conjuntivitis con ojo rojo y secreción amarillenta, que requirieron tratamiento con colirio combinado de tobramicina y dexametasona. Tras seis meses de tratamiento con dupilumab y ante la falta de control clínico, se decidió cambiar a tralokinumab. Sin embargo, no se objetivó una mejoría clínica significativa y el paciente presentó nuevos episodios de ojo rojo, con un control global de la enfermedad inferior al previamente observado con dupilumab, por lo que se optó por reintroducir este fármaco. Además, se modificó la pauta de metotrexato a 10 mg semanales por vía subcutánea y se asoció tratamiento con itraconazol por vía oral durante dos semanas a dosis de 100 mg cada 24 horas, dada la implicación de Malassezia spp. en la patogénesis de la DA de cabeza y cuello. No se consideró el inicio de inhibidores de Janus quinasa por los antecedentes cardiológicos del paciente. Después de un total de 18 meses de tratamiento con dupilumab, se mantuvieron los brotes repetidos de eczema, especialmente a nivel cefálico, por lo que se decidió cambiar a lebrikizumab en pauta estándar, asociado a 10 mg semanales de metotrexato subcutáneo. A partir de la semana 6 de tratamiento, el paciente refirió una mejoría subjetiva significativa, con desaparición del prurito a pesar de persistir las lesiones cutáneas. En la semana 16 se objetivó una clara mejoría clínica, con resolución casi completa del eritema cefálico y ausencia de prurito. En la semana 24, ante el mantenimiento y mejoría de la respuesta, se decide espaciar la administración de metotrexato subcutáneo a 10 mg cada dos semanas, con el objetivo de realizar una reducción progresiva hasta su suspensión y mantener el control de la enfermedad únicamente con lebrikizumab.











06 Conclusiones

La DA con predominio de cabeza y cuello se asocia a una elevada carga de enfermedad y puede justificar el inicio de tratamiento sistémico independientemente de la extensión global de la enfermedad o de las puntuaciones de gravedad objetiva.
Tratamientos sistémicos eficaces en la DA con afectación predominantemente corporal pueden mostrar una respuesta insuficiente en la afectación de cabeza y cuello, e incluso asociarse a eritema facial paradójico, como el descrito con dupilumab.
Los inhibidores de la Janus quinasa constituyen una opción altamente eficaz y rápida en la DA de cabeza y cuello, si bien su uso puede verse limitado por comorbilidades, especialmente el riesgo cardiovascular.
Lebrikizumab se presenta como una alternativa eficaz, rápida y segura en pacientes con DA de predominio cefálico, incluso tras fracaso previo a otros tratamientos biológicos con dianas similares.

07 Bibliografía

Silverberg JI, Simpson B, Abuabara K, Guttman-Yassky E, Calimlim B, Wegzyn C, et al. Prevalence and burden of atopic dermatitis involving the head, neck, face, and hand: A cross sectional study from the target-derm ad cohort. Journal of the American Academy of Dermatology. 2023;89(3):519–28. doi:10.1016/j.jaad.2023.04.052

Lauletta G, Patruno C, Brescia C, Cosenza A, D'Elia C, Ventura V, et al. Head and neck dermatitis in atopic dermatitis: A narrative review of pathogenesis, clinical challenges, and therapeutic strategies. Antibodies. 2025;14:104. doi:10.3390/antib14040104

Murase JE, Eyerich K, Chovatiya R, Hong HC, Bangert C, Strowd L, et al. Lebrikizumab improves head/neck/face dermatitis and erythema and does not increase treatment-emergent adverse events of head/neck/face erythema in patients with moderate-to-severe atopic dermatitis. Journal of Dermatological Treatment. 2025;36(1). doi:10.1080/09546634.2025.2492188

Simpson EL, de Bruin-Weller M, Hong HC, Staumont-Sallé D, Blauvelt A, Eyerich K, et al. Lebrikizumab provides rapid clinical responses across all eczema area and severity index body regions and clinical signs in adolescents and adults with moderate-to-severe atopic dermatitis. Dermatology and Therapy. 2024 May 3;14(5):1145–60. doi:10.1007/s13555-024-01158-4

08 Videoselfie del caso clínico

Lebrikizumab, una opción segura para el tratamiento de la dermatitis atópica tras reaccion adversa a dupilumab.

01 Descripción de paciente

Patologia y género





Áreas corporales afectadas

Cabeza, Pecho, Espalda

02 Introducción al caso

La Dermatitis atópica es una enfermedad inflamatoria cutánea crónica caracterizada por prurito intenso y curso recidivante, que en sus formas moderadas-graves puede requerir tratamiento sistémico. La inflamación tipo 2 es uno de los principales mecanismos patogénicos implicados y en los últimos años se han desarrollado terapias biológicas dirigidas contra esta vía. Lebrikizumab es un anticuerpo monoclonal dirigido frente a la IL-13 que ha demostrado seguridad y eficacia en el tratamiento de la dermatitis atópica moderada-grave incluso en casos refractarios a otros tratamientos biológicos y sistémicos.

03 Anamnesis

Presentamos el caso de una mujer de 30 años con antecedentes personales de dermatitis atópica desde la infancia (2-3 años), asma bronquial leve y alergia a pólenes y pelo de animales. Refiere un empeoramiento de su dermatitis desde hace 3 años y ha realizado tratamiento con emolientes, corticoides tópicos, inhibidores de la calcineurina tópicos ciclos de prednisona con mejoría leve y empeoramiento posterior. Además, utiliza antihistamínicos y realizó tratamiento con ciclosporina refiriendo mala tolerancia, presentó malestar general, molestias gástricas y un sedimento de orina alterado así como un empeoramiento del prurito, por lo que se suspendió. Dadas las comorbilidades atópicas se inició tratamiento con dupilumab con pauta de inducción. Tras la administración de la misma la paciente acudió a urgencias por una reacción local intensa en el punto de inyección, malestar general y sensación distérmica y adenopatías inguinales bilaterales dolorosas. Tras pautar tratamiento sintomático la paciente decide de nuevo administrar la primera dosis de tratamiento a los 15 días teniendo una reacción local similar por lo que decidimos suspender dupilumab y la paciente es valorada por alergología quienes descartan reacción alérgica. Tras la suspensión de dupilumab y la recuperación de la paciente, esta empeora de su dermatitis por lo que decidimos inicio del tratamiento con lebrikizumab.

04 Exploración y diagnóstico

Placas eritematodescamativas de bordes mal definidos con erosiones secundarias a rascado, con alguna pápula tipo prurigo. Especial afectación de de espalda, tronco y dorso de miembros inferiores, así como flexuras cubitales. En cara presenta gran afectación periocular en forma de placas eritematoescamativas y en frente. EASI: 28,90, BSA 52,9%, SCORAD 68,58, NRS 7.





05 Tratamiento y evolución

Se decide inicio de tratamiento con lebrikizumab con pauta de inducción en las semanas 0 y 2 y posteriormente 250 mg cada 2 semanas hasta la semana 16. Durante este período la paciente no presenta efectos adversos, únicamente alguna reacción en el punto de inyección controlada con corticoides tópicos pero sin el malestar y las adenopatías asociadas a dupilumab. En semana 16 alcanza un BSA de 29%, EASI 9,3, SCORAD 25,8 y NRS prurito 3. Se decide continuar con la administración de lebrikizumab 250 mg cada 4 semanas hasta semana 24 con muy buena tolerancia del fármaco sin reportar efectos adversos y alcanzando BSA 25%, EASI 8, SCORAD 20 y NRS prurito de 2.





06 Conclusiones

Lebrikizumab es una opción segura y eficaz en pacientes con dermatitis atópica severa y otras comorbilidades atópicas.
Lebrikizumab es eficaz y seguro en pacientes refractarios a tratamiento con ciclosporina, así como en pacientes que han presentado efectos adversos con la administración de dupilumab.
Lebrikizumab permite espaciar dosis del fármaco a cada 4 semanas manteniendo su eficacia e incluso mejorando el resultado de las escalas de gravedad de la dermatitis atópica, con el consiguiente impacto en el coste del tratamiento.

07 Bibliografía

1.Silverberg JI, Guttman-Yassky E, Thaçi D, Irvine AD, Stein Gold L, Blauvelt A, et al. Two Phase 3 Trials of Lebrikizumab for Moderate-to-Severe Atopic Dermatitis. New England Journal of Medicine. 2023 Mar 23;388(12):1080–91.

08 Videoselfie del caso clínico

Manejo exitoso de dermatitis atópica grave con lebriquizumab: A propósito de un caso clínico

01 Descripción de paciente

Patología y género



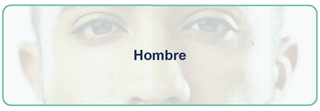

Áreas corporales afectadas

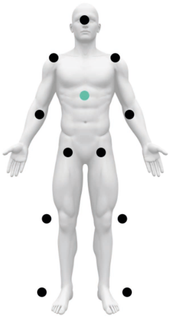

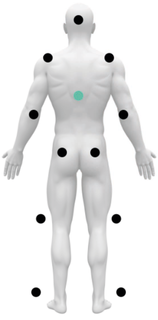

02 Introducción al caso

La dermatitis atópica constituye una de las enfermedades inflamatorias crónicas de la piel más prevalentes a nivel mundial, afectando entre el 5-20% de la población en países desarrollados. La patogenia de la dermatitis atópica se fundamenta en una compleja interacción entre predisposición genética, alteraciones de la barrera cutánea y desregulación inmunológica dominada por la respuesta inflamatoria tipo 2. En este contexto, la interleucina-13 (IL-13) emerge como una citoquina fundamental. En este contexto, el lebrikizumab, un anticuerpo monoclonal IgG4 dirigido contra la IL-13, se posiciona como una alternativa terapéutica de primera línea en el arsenal biológico para la dermatitis atópica gracias a su eficacia clínica demostrada y perfil de seguridad favorable. Asimismo, los pacientes con piel oscura suelen estar infrarrepresentados en los ensayos clínicos en dermatología, representando menos del 10% de participantes en muchos ensayos previos. Esta brecha de evidencia clínica ha sido un obstáculo importante para optimizar el tratamiento. Sin embargo, en el caso del lebrikizumab, sí se dispone de un ensayo clínico abierto de fase 3b (ADmirable) en el que se incluyó únicamente a población con fototipos oscuros (IV-VI), donde los pacientes recibieron lebrikizumab 500 mg subcutáneo en la semana 0 y 2, luego cada 2 semanas hasta semana 16 y posteriormente cada 4 semanas, junto con corticoides tópicos y/o inhibidores de la calcineurina tópicos de rescate. Los resultados del mismo mostraron que un 69.2% de los participantes logró una reducción del EASI de al menos 75%, y el 46% de al menos un 46% usando lebrikizumab, demostrando así la eficacia del tratamiento en este perfil de pacientes.

03 Anamnesis

Varón de 53 años de raza negra con brotes de eccemas generalizados desde hace 6 años. Negaba otros antecedentes médicos ni familiares de interés. Refería haber acudido a urgencias en diversas ocasiones por este motivo. Ha sido refractario a tratamiento con corticoides tópicos y orales, inhibidores de la calcineurina tópicos y ciclosporina oral. En analíticas de sangre destacaba una IgE total de 1.511 KU/L y una eosinofilia de 1200/mcl, siendo el resto de los parámetros normales. Las serologías para virus hepatitis, sífilis y VIH fueron negativas junto con QuantiFERON®-TB también negativo. El estudio de parásitos en heces también fue negativo. Asimismo, se practicó una biopsia tipo punch que mostró hallazgos compatibles con eccema crónico.

04 Exploración y diagnóstico

EXPLORACIÓN A la exploración física se objetivó xerosis cutánea generalizada y placas de aspecto liquenificado en tronco, flexuras y palmas y plantas. Se pasaron la escala EASI (28), PGA (4), y SCORAD (69), con una superficie total afectada del 35%. DIAGNÓSTICO Dermatitis atópica grave.









05 Tratamiento y evolución

TRATAMIENTO Lebrikizumab de 500 mg (dos inyecciones de 250 mg) en las semanas 0 y 2, seguido de 250 mg administrados por vía subcutánea cada 2 semanas hasta la semana 16, y posteriormente 250mg cada 4 semanas de mantenimiento. En asociación con emolientes tópicos de uso habitual y corticoides tópicos en caso de brote agudo. EVOLUCIÓN A los 4 meses del inicio del tratamiento, había mejorado parcialmente del prurito y xerosis, aunque persistían algunas zonas liquenificadas. A los 8 meses la mejora fue completa (imágenes adjuntas), con ausencia de prurito, xerosis ni liquenificación. Asimismo, no ha presentado efectos adversos al fármaco hasta la fecha.









06 Conclusiones

La buena respuesta al lebriquizumab observada en nuestro paciente valida el uso de lebrikizumab como opción terapéutica eficaz y bien tolerada para dermatitis atópica moderada-grave.

07 Bibliografía

1. Silverberg JI, Guttman-Yassky E, Thaçi D, Irvine AD, Stein Gold L, Blauvelt A, Simpson EL, Chu CY, Liu Z, Gontijo Lima R, Pillai SG, Seneschal J; ADvocate1 and ADvocate2 Investigators. Two Phase 3 Trials of Lebrikizumab for Moderate-to-Severe Atopic Dermatitis. N Engl J Med. 2023 Mar 23;388(12):1080-1091. doi: 10.1056/NEJMoa2206714.
2. Alexis A, Moiin A, Waibel J, Wallace P, Cohen D, Laquer V, Kwong P, Atwater AR, Schuster C, Proper J, Silk M, Pierce E, Pillai S, Rueda MJ, Moore A; ADmirable Investigators. Efficacy and Safety of Lebrikizumab in Adult and Adolescent Patients with Skin of Color and Moderate-to-Severe Atopic Dermatitis: Results from the Phase IIIb, Open-Label ADmirable Study. Am J Clin Dermatol. 2025 Sep;26(5):803-817. doi: 10.1007/s40257-025-00970-8.
3. Ministerio de sanidad: Agencia española de medicamentos y productos sanitarios. Informe de posicionamiento terapéutico IPT-310/V1/151020224: Informe de Posicionamiento Terapéutico de lebrikizumab (Ebglyss(R)) en Dermatitis Atópica. 2024 oct 15. Disponible en: https://www.aemps.gob.es/medicamentosUsoHumano/informesPublicos/docs/2024/IPT-310-Ebglyss-lebrikizumab.pdf.

08 Videoselfie del caso clínico

Más allá del eccema: impacto del bloqueo de IL-13 en la calidad de vida de un adolescente con dermatitis atópica

01 Descripción de paciente

Patologia y género



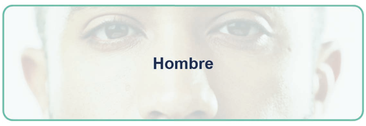

Áreas corporales afectadas

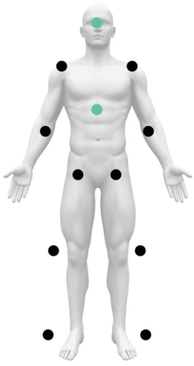

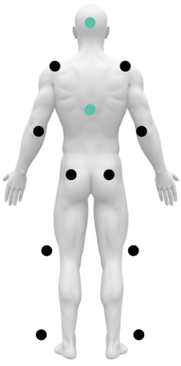

02 Introducción al caso

La dermatitis atópica (DA) es una enfermedad inflamatoria crónica de la piel que generalmente se inicia en la infancia, aunque puede persistir en la adultez. Pese a que se trata de una condición común, los casos moderados a graves no solo requieren el inicio de terapia sistémica, sino que, además, tienen un impacto significativo en la calidad de vida de los pacientes.

03 Anamnesis

Varón de 17 años con diagnóstico de dermatitis atópica desde la infancia. Contaba con antecedentes personales de alergia al huevo, frutos secos, piel de melocotón, kiwi y al epitelio de gato. Además, presentaba polinosis y asma persistente en tratamiento con inhaladores.

04 Exploración y diagnóstico

Lesiones eccematosas infiltradas en áreas visibles, con afectación fluctuante del tronco y cara, condicionando un Eczema Area and Severity Index. (EASI) de 22 e Investigator Global Assessment (IGA) de 3, con impacto significativo en la calidad de vida y en su desarrollo psicosocial.





05 Tratamiento y evolución

Desde 2020 el paciente presentó un progresivo empeoramiento clínico, precisando varios ciclos de corticoides orales por exacerbaciones. La adherencia a las revisiones fue inicialmente errática, lo que retrasó la instauración de tratamiento sistémico. Finalmente, en abril de 2023 se inició ciclosporina, con buena respuesta inicial, aunque con recaída posterior que motivó su suspensión en julio de 2023. Ese mismo mes se inició dupilumab conforme a ficha técnica. Sin embargo, antes de completar el primer año de tratamiento, el control clínico fue insuficiente, con Body Surface Area (BSA) de 9,5%, EASI 3, IGA 2 y EVA prurito 7, especialmente durante periodos de estrés y con persistencia de lesiones faciales. Ante ello, dado que el paciente percibía una falta de control sostenido de su enfermedad, se decidió conjuntamente el cambio a lebrikizumab (anti-IL-13) Desde el inicio de lebrikizumab, el paciente experimentó una mejoría clínica notable y rápida, con resolución de la afectación facial y reducción completa del prurito. Además, el paciente se mostró muy satisfecho con la mayor comodidad y adherencia debido a la administración mensual, lo cual supuso una reducción significativa del impacto emocional de su tratamiento crónico. En la última revisión — admitiendo situación estresante en relación sus exámenes— se observaron únicamente mínimas lesiones residuales abdominales y foliculitis de barba, con EASI 2, BSA 1% y EVA prurito 0. El paciente refiere sentirse plenamente satisfecho, sin alteraciones del sueño ni limitación en su vida diaria



06 Conclusiones

El presente caso muestra la eficacia de lebrikizumab en un adolescente con dermatitis atópica moderada-grave, con múltiples antecedentes atópicos y una marcada repercusión en la calidad de vida. La elección de una diana terapéutica específica para IL-13 ha permitido reducir la frecuencia de brotes, restaurar la calidad del sueño y recuperar la funcionalidad social y escolar. El cambio terapéutico permitió optimizar el control clínico, disminuir los brotes, mejorar el descanso nocturno y facilitar la recuperación completa de sus actividades cotidianas. Un abordaje personalizado y la adaptación del tratamiento según la respuesta y tolerancia resultaron claves para lograr una evolución favorable en un paciente joven con necesidad de estabilidad clínica.

07 Bibliografía

1. Tegegnie AB, Mitiku YA, Alemu BW, Wollie YG, Alene T. Magnitude of atopic dermatitis and associated factors among children in northwest Ethiopia. Sci Rep. 2025 Jul 30;15(1):27882. doi: 10.1038/s41598-025-09612-9. PMID: 40739153; PMCID: PMC12311096.
2. Chiesa Fuxench ZC, Block JK, Boguniewicz M, Boyle J, Fonacier L, Gelfand JM, Grayson MH, Margolis DJ, Mitchell L, Silverberg JI, Schwartz L, Simpson EL, Ong PY. Atopic Dermatitis in America Study: A Cross-Sectional Study Examining the Prevalence and Disease Burden of Atopic Dermatitis in the US Adult Population. J Invest Dermatol. 2019 Mar;139(3):583-590. doi: 10.1016/j.jid.2018.08.028. Epub 2018 Oct 30. PMID: 30389491.
3. Hadi HA, Tarmizi AI, Khalid KA, Gajdács M, Aslam A, Jamshed S. The Epidemiology and Global Burden of Atopic Dermatitis: A Narrative Review. Life (Basel). 2021 Sep 9;11(9):936. doi: 10.3390/life11090936. PMID: 34575085; PMCID: PMC8470589.
.
.
.

08 Videoselfie del caso clínico

Quitando las piedras del camino: lebrikizumab en dermatitis atópica multirrefractaria

01 Descripción de paciente

Patología y género



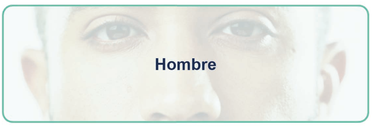

Áreas corporales afectadas

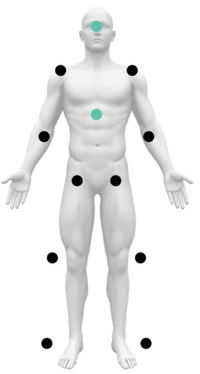

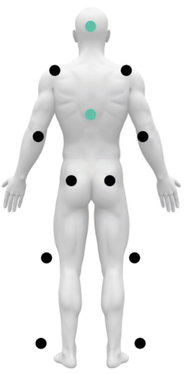

02 Introducción al caso

La dermatitis atópica grave constituye una enfermedad sistémica compleja que con frecuencia se asocia a múltiples comorbilidades atópicas y no atópicas, complicaciones infecciosas recurrentes y una elevada carga asistencial. En muchos pacientes, el control insuficiente de la enfermedad condiciona un largo recorrido por diferentes especialistas, dermatólogos, alergólogos, médicos de urgencias, y una exposición repetida a múltiples tratamientos con resultados limitados. Presentamos un caso de dermatitis atópica grave en el que el largo recorrido asistencial del paciente ha estado marcado por más sombras que luces.

03 Anamnesis

Varón de 38 años con dermatitis atópica de inicio en el primer año de vida y evolución crónica persistente, con múltiples exacerbaciones a lo largo de su vida. Presenta un marcado perfil atópico asociado, con rinoconjuntivitis alérgica, asma alérgico y alergia a múltiples alimentos. Entre sus comorbilidades no atópicas destaca la presencia de dermatitis de contacto alérgica confirmada mediante pruebas epicutáneas. Durante su evolución ha presentado infecciones cutáneas de repetición, incluyendo episodios de impétigo y verrugas víricas. El manejo terapéutico previo ha incluido múltiples ciclos de corticoides sistémicos (prednisona oral) y uso prolongado de corticoides tópicos de diferentes potencias, con control clínico insuficiente de la enfermedad.

04 Exploración y diagnóstico

En la exploración dermatológica se observa afectación cutánea extensa con lesiones eczematosas inflamatorias que comprometen prácticamente toda la superficie corporal, incluyendo cabeza y cuello, tronco y extremidades, con presencia de eritema intenso, excoriaciones y áreas de liquenificación. La valoración de la gravedad mediante escalas validadas mostró un EASI de 28,9 y un SCORAD de 80,4. El paciente refería prurito intenso con una puntuación de 10/10 en la escala NRS de prurito, así como alteración severa del sueño con una puntuación de 10/10 en la NRS de calidad del sueño.



05 Tratamiento y evolución

Ante la gravedad y cronicidad de la enfermedad, el paciente recibió múltiples líneas de tratamiento sistémico. Inicialmente fue tratado con ciclosporina a dosis de 100 mg cada 12–8 horas durante más de dos años, con respuesta parcial e inestable, persistiendo actividad clínica significativa de la enfermedad. Posteriormente se inició tratamiento con upadacitinib 30 mg/día, observándose una mejoría inicial con reducción del EASI desde 28,9 al inicio hasta 5,4 en la semana 16, acompañada de una mejoría del prurito (NRS prurito aproximado 3/10). Sin embargo, en controles posteriores se evidenció pérdida progresiva de eficacia, con aumento del EASI a 10,7 en la semana 24 (NRS prurito 5/10) y a 22,8 en la semana 40 (NRS prurito 9/10), motivo por el que se decidió suspender el tratamiento. A continuación, se inició dupilumab 300 mg subcutáneo cada dos semanas según la ficha técnica. Tras 24 semanas de tratamiento, el paciente presentó respuesta clínica insuficiente con un EASI de 19,7 y persistencia de prurito intenso (NRS prurito 8/10), considerándose fallo primario al tratamiento. Finalmente, se inició tratamiento con lebrikizumab 250 mg subcutáneo según ficha técnica. Se observó una marcada mejoría clínica con reducción del EASI a 4,9 en la semana 16 (NRS prurito 1/10) y resolución completa de la enfermedad en la semana 24 con EASI 1.3 y desaparición del prurito (NRS prurito 0/10). Posteriormente se mantuvo tratamiento con lebrikizumab 250 mg subcutáneo cada 4 semanas, manteniendo control completo de la enfermedad.



06 Conclusiones

Este caso ilustra la complejidad del manejo de la dermatitis atópica grave multirrefractaria y la necesidad de múltiples líneas terapéuticas para lograr el control clínico de la enfermedad.
La pérdida secundaria de eficacia con inhibidores de JAK y la ausencia de respuesta a dupilumab ponen de manifiesto la heterogeneidad fisiopatológica de la dermatitis atópica y la variabilidad en la respuesta a terapias dirigidas.
Lebrikizumab permitió alcanzar un control clínico completo y sostenido de la enfermedad, lo que refuerza el papel de la inhibición selectiva de IL-13 como una estrategia terapéutica eficaz en pacientes con dermatitis atópica previamente refractaria a otras terapias avanzadas.

07 Bibliografía

Guttman-Yassky E, Renert-Yuval Y, Brunner PM. Atopic dermatitis. Lancet. 2025 Feb 15;405(10478):583-596. doi: 10.1016/S0140-6736(24)02519-4. PMID: 39955121.
Davis DMR, Frazer-Green L, Alikhan A, Bercovitch L, Cohen DE, Darr JM, Drucker AM, Eichenfield LF, Paller AS, Schwarzenberger K, Silverberg JI, Singh AM, Wu PA, Sidbury R. Focused update: Guidelines of care for the management of atopic dermatitis in adults. J Am Acad Dermatol. 2025 Sep;93(3):745.e1-745.e7. doi: 10.1016/j.jaad.2025.05.1386. Epub 2025 Jun 17. PMID: 40531067.
Sharma T, Balasubramanian A, Dhoot D, Patil S, Barkate H. The Atopic Dermatitis Patient Journey: From Awareness to Advanced Care. Cureus. 2026 Jan 29;18(1):e102538. doi: 10.7759/cureus.102538. PMID: 41769453; PMCID: PMC12949480.

08 Videoselfie del caso clínico

Rechallenge de IL-13 en dermatitis atópica grave: respuesta a Lebrikizumab tras fallo secundario a Tralokinumab

01 Descripción de paciente

Patología y género



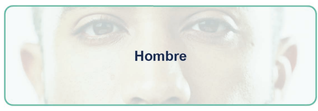

Áreas corporales afectadas

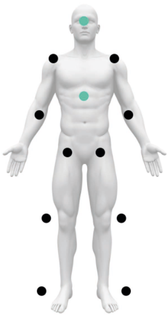

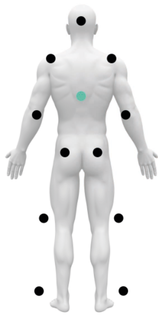

02 Introducción al caso

Presentamos el caso de un paciente con dermatitis atópica grave con buena respuesta a Lebrikizumab tras presentar fallo secundario a Tralokinumab.

03 Anamnesis

Paciente varón de 47 años con antecedente de dermatitis atópica desde la infancia con empeoramiento en los últimos 4 años. Previamente había recibido tratamiento con corticoides tópicos y orales y ciclosporina durante aproximadamente un año. Durante los últimos meses de ciclosporina se inició Tralokinumab, anticuerpo monoclonal anti interleuquina 13 (IL-13), logrando un buen control de la dermatitis atópica y sin efectos adversos. Tras dos años de tratamiento el paciente presentó un fallo secundario.

04 Exploración y diagnóstico

A la exploración física el paciente presentaba placas eritematodescamativas generalizadas, predominantemente en tronco y extremidades y con afectación facial. Las escalas previas al inicio de las terapias avanzadas fueron EASI 42, BSA 60, IGA 4, SCORAD 71; y escalas previas al tratamiento con Lebrikizumab EASI 16, BSA 20, IGA 2 Y SCORAD 40. El paciente fue diagnosticado de dermatitis atópica grave con fracaso secundario a Tralokinumab. Previamente se habían realizado pruebas epicutáneas, que resultaron negativas, y una biopsia que fue compatible con dermatitis atópica.









05 Tratamiento y evolución

Tras el fallo secundario a Tralokinumab se decidió iniciar Lebrikizumab, un fármaco biológico de la misma familia. A pesar de que ambos inhiben la IL-13, el mecanismo de acción es ligeramente diferente. Lebrikizumab inhibe de forma selectiva la unión a la porción α1 del receptor, manteniendo el mecanismo de eliminación fisiológica de la interleuquina a través del receptor decoy IL-13Rα2. En semana 52 de Lebrikizumab, el paciente presentaba buen control de la dermatitis atópica. Tan solo refería brotes ocasionales de eccemas palpebrales que se resolvían tras 2 días de aplicación de corticoide tópico. No había presentado ningún efecto adverso. Las escalas en semana 52 de tratamiento fueron: EASI 1, IGA 1, BSA 0.









06 Conclusiones

La dermatitis atópica es una enfermedad inflamatoria crónica cuyo abordaje en casos moderados graves constituye un reto terapéutico.
Presentamos este caso clínico como ejemplo de que el fracaso terapéutico con un fármaco no implica no responder a otro de la misma diana terapéutica, con un buen mantenimiento de respuesta a largo plazo.

07 Bibliografía

Popovic B, Breed J, Rees DG, Gardener MJ, Vinall LMK, Kemp B, et al. Structural characterisation reveals mechanism of IL-13-neutralising monoclonal antibody tralokinumab as inhibition of binding to IL-13Rα1 and IL-13Rα2. J Mol Biol [Internet]. 2017;429(2):208–19. Disponible en: http://dx.doi.org/10.1016/j.jmb.2016.12.005
Yosipovitch G, Lio P, Rosmarin D, Legat F, Carrascosa JM, Meskimen E, et al. 42136 Lebrikizumab improvement in itch reduction at 52 weeks in patients with moderate-to-severe atopic dermatitis: pooled analysis of two phase 3 randomized controlled trials. J Am Acad Dermatol [Internet]. 2023;89(3):AB188. Available from: http://dx.doi.org/10.1016/j.jaad.2023.07.752
Ebglyss. FDA.

08 Videoselfie del caso clínico

Respuesta rápida, completa y sostenida a lebrikizumab en dermatitis atópica facial grave de un paciente anciano

01 Descripción de paciente

Patología y género



Áreas corporales afectadas

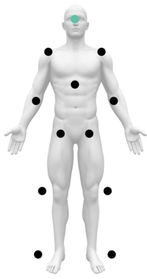

02 Introducción al caso

La dermatitis atópica (DA) es una enfermedad inflamatoria crónica caracterizada por prurito intenso, alteración del sueño y un impacto significativo en la calidad de vida. En los pacientes de edad avanzada, su manejo puede resultar especialmente complejo, no solo por la carga sintomática y funcional de la enfermedad, sino también por la presencia frecuente de comorbilidades, polimedicación y limitaciones para el uso prolongado de determinados tratamientos sistémicos (1,3). En este contexto, disponer de terapias eficaces, rápidas y con un perfil de seguridad favorable resulta especialmente relevante. Lebrikizumab es un anticuerpo monoclonal dirigido frente a la interleucina-13 (IL-13), una citocina clave en la inflamación tipo 2 implicada en la fisiopatología de la DA. Su bloqueo selectivo se ha asociado a una mejoría de la gravedad clínica, del prurito y de otros síntomas relacionados con la enfermedad, con mantenimiento de la respuesta en el seguimiento a largo plazo (1,3–5). Además, la evidencia disponible sugiere que su eficacia se mantiene también en pacientes con trayectorias terapéuticas complejas, incluyendo aquellos no candidatos o con respuesta insuficiente a ciclosporina (1,2). Presentamos el caso de un paciente anciano con dermatitis atópica grave y afectación facial predominante, en el que el tratamiento con lebrikizumab se asoció a una respuesta clínica completa y sostenida, con excelente control de la enfermedad durante el seguimiento.

03 Anamnesis

Varón de 72 años con dermatitis atópica de larga evolución y fenotipo cara/cuello, que consultó por empeoramiento progresivo de las lesiones cutáneas, acompañado de prurito intenso y alteración significativa del sueño. Entre sus antecedentes destacaban hipertensión arterial mal controlada, deterioro cognitivo, hiperplasia benigna de próstata, trastorno mixto ansioso-depresivo, carcinoma basocelular infiltrativo con áreas esclerodermiformes y situación de polimedicación. Se realizaron pruebas epicutáneas, con positividad para FM I (++/+++) y FM II (+/+++), siendo dudosa la respuesta frente a alpha-amylcinnamic aldehyde y sorbitan sesquioleate. Había recibido previamente tratamiento con corticoides tópicos y corticoides orales, con control insuficiente de la enfermedad.

04 Exploración y diagnóstico

En la exploración dermatológica se observaban placas eritemato-descamativas intensas con liquenificación, predominantes en cara, cuello y tronco. La afectación facial era especialmente marcada, con eritema difuso y descamación en la región periocular y en las mejillas. La evaluación basal de la gravedad mostró un IGA de 3, una BSA del 10%, un EASI de 21,1, un SCORAD de 58, un NRS de prurito de 9 y un NRS de alteración del sueño de 9. En conjunto, los hallazgos fueron compatibles con dermatitis atópica moderada-grave con importante carga sintomática.





05 Tratamiento y evolución

Dada la gravedad de la enfermedad, la afectación facial predominante y la presencia de múltiples comorbilidades que limitaban el uso de otros tratamientos sistémicos, se decidió iniciar tratamiento con lebrikizumab conforme a ficha técnica. A las 16 semanas de tratamiento, el paciente presentó una mejoría clínica marcada, con IGA 0, BSA 0%, EASI 0, SCORAD 5, NRS de prurito 5 y NRS de sueño 0. Durante este periodo no presentó brotes de dermatitis atópica ni requirió visitas adicionales relacionadas con la enfermedad. En cuanto al tratamiento de rescate, no precisó emolientes adicionales ni utilizó corticoides tópicos, empleando únicamente un inmunomodulador tópico una vez por semana. No se registraron efectos adversos relacionados con el tratamiento. A las 48 semanas de seguimiento, la respuesta clínica se mantenía, con IGA 0, BSA 0%, EASI 0, SCORAD 0, NRS de prurito 0 y NRS de sueño 0. El paciente permaneció sin brotes y sin necesidad de tratamientos de rescate, manteniendo un excelente control de la enfermedad y una resolución completa de la sintomatología.









06 Conclusiones

Este caso ilustra la elevada eficacia clínica de lebrikizumab en un paciente anciano con dermatitis atópica moderada-grave y múltiples comorbilidades, una situación en la que las opciones terapéuticas sistémicas convencionales pueden verse limitadas por problemas de tolerabilidad o seguridad. El tratamiento permitió alcanzar una remisión clínica completa a las 16 semanas, con resolución de la afectación cutánea y mejoría significativa del prurito y de la calidad del sueño, manteniéndose la respuesta durante el seguimiento a largo plazo. Estos hallazgos son coherentes con la evidencia disponible, que demuestra que el bloqueo selectivo de la IL-13 con lebrikizumab se asocia a mejoría rápida de la gravedad clínica y mantenimiento sostenido de la respuesta, con un perfil de seguridad favorable (1,3–5). En este contexto, lebrikizumab representa una alternativa terapéutica eficaz y bien tolerada para el manejo de la dermatitis atópica moderada-grave, incluso en pacientes de edad avanzada o con comorbilidades complejas.

07 Bibliografía

Warren RB, de Bruin-Weller M, Tsianakas A, et al. Efficacy and safety of lebrikizumab in adult and adolescent patients with moderate-to-severe atopic dermatitis inadequately controlled with or ineligible for ciclosporin A: a placebo-controlled, randomized phase IIIb clinical study (ADvantage). Br J Dermatol. 2025;193(5):876-888. doi:10.1093/bjd/ljaf285. PMID: 40985295.

Yiu ZZN. Previous ineligibility for or treatment failure of ciclosporin does not influence lebrikizumab efficacy in atopic dermatitis. Br J Dermatol. 2025;193(5):812-813.

Blauvelt A, Thyssen JP, Guttman-Yassky E, et al. Efficacy and safety of lebrikizumab in moderate-to-severe atopic dermatitis: 52-week results of two randomized double-blinded placebo-controlled phase III trials. Br J Dermatol. 2023;188(6):740-748.

Paller AS, Flohr C, Eichenfield LF, et al. Safety and Efficacy of Lebrikizumab in Adolescent Patients with Moderate-to-Severe Atopic Dermatitis: A 52-Week, Open-Label, Phase 3 Study. Dermatol Ther (Heidelb). 2023;13(7):1517-1534.

Guttman-Yassky E, Rosmarin D, de Bruin-Weller M, et al. The efficacy of longer-term lebrikizumab treatment in patients with moderate-to-severe atopic dermatitis who did not meet protocol-defined response criteria at week 16 in 2 randomized controlled clinical trials. J Am Acad Dermatol. 2025.

08 Videoselfie del caso clínico

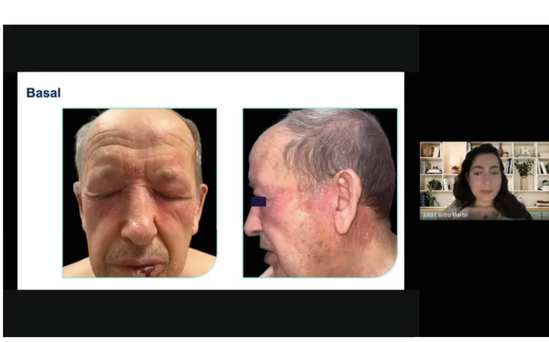

Respuesta sostenida a lebrikizumab durante 4 años en dermatitis atópica grave refractaria

01 Descripción de paciente

Patología y género



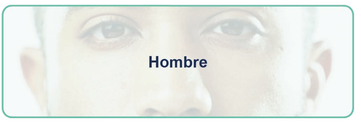

Áreas corporales afectadas

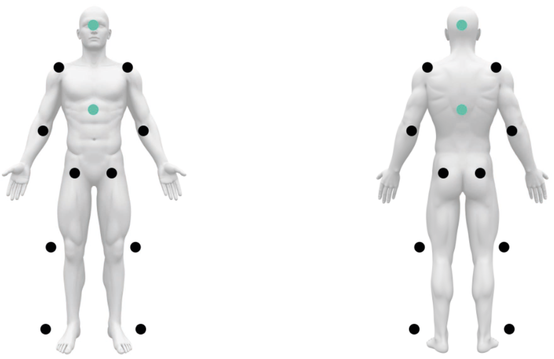

02 Introducción al caso

La dermatitis atópica moderada-grave es una enfermedad inflamatoria crónica que puede producir un importante deterioro de la calidad de vida, debido al prurito intenso, la alteración del sueño y la persistencia de las lesiones cutáneas. En los últimos años, la introducción de terapias biológicas dirigidas frente a mediadores clave de la inflamación tipo 2 ha supuesto un cambio de paradigma en su manejo, permitiendo un control más específico de la enfermedad. En este contexto, los tratamientos capaces de mantener respuestas clínicas sostenidas a largo plazo adquieren especial relevancia. Presentamos el caso de un paciente con dermatitis atópica grave y múltiples líneas terapéuticas previas que alcanzó respuesta clínica mantenida durante cuatro años tras el inicio de lebrikizumab.

03 Anamnesis

Paciente con diagnóstico de dermatitis atópica desde los 6 meses de vida. Durante la infancia presentó brotes recurrentes que requirieron múltiples tratamientos tópicos con corticoides, con control variable de la enfermedad hasta aproximadamente los 7 años, momento en el que se observó una mejoría clínica mantenida. Los síntomas reaparecieron al final de la adolescencia, alrededor de los 17 años, con nuevos brotes de dermatitis atópica que motivaron el reinicio de tratamiento con corticoides tópicos. Ante la persistencia de la actividad inflamatoria se inició posteriormente tratamiento sistémico con ciclosporina (100 mg/día), que se mantuvo durante aproximadamente dos meses, suspendiéndose tras observarse una buena respuesta inicial. Alrededor de un año más tarde el paciente comenzó a presentar nuevas exacerbaciones, por lo que se pautaron varios ciclos de corticoides tópicos y sistémicos, además de fototerapia, que se mantuvo durante tres meses. Aproximadamente tres años después, volvió a presentar brotes moderados-severos, que requirieron nuevamente corticoides sistémicos en pauta descendente, tratamiento tópico antiinflamatorio y nuevos ciclos de fototerapia durante tres meses. Durante el estudio etiológico se realizaron pruebas epicutáneas, sin hallazgos relevantes, descartándose sensibilización de contacto. Ante la persistencia de la enfermedad se decidió reiniciar tratamiento sistémico con ciclosporina. Sin embargo, tras cinco meses de tratamiento, este se suspendió por falta de eficacia clínica. Posteriormente se inició metotrexato semanal, comenzando con 7,5 mg/semana y aumentando hasta 12,5 mg/semana, con control clínico aceptable durante varios meses. No obstante, tras 14 meses de tratamiento se produjo una nueva pérdida de control de la enfermedad, lo que motivó su suspensión. Desde entonces el paciente se mantuvo principalmente con tratamiento tópico y emolientes, con control irregular y empeoramiento progresivo. Durante el seguimiento previo con tratamientos inmunosupresores sistémicos se realizaron serologías de control, que resultaron negativas, así como cribado de tuberculosis latente, también negativo.

04 Exploración y diagnóstico

En la exploración dermatológica se observaron placas eritematosas eccematiformes localizadas en cara, tronco y flexuras de las extremidades, acompañadas de múltiples áreas de excoriación secundaria en la región dorsal y signos de impetiginización secundaria en el polo cefálico. Las escalas de gravedad mostraban EASI: 18, BSA: 29 %, IGA: 4. Estos hallazgos fueron compatibles con dermatitis atópica moderada-grave.



05 Tratamiento y evolución

Ante la persistencia de la enfermedad y la falta de respuesta adecuada a tratamientos sistémicos convencionales, el paciente fue incluido en un ensayo clínico con Lebrikizumab/placebo (M17923-30). Tras aproximadamente 8 semanas de tratamiento, se observó una marcada mejoría clínica, con reducción significativa de los índices de gravedad, IGA: 2, EASI: 3,8, BSA: 5 % Finalizado el ensayo clínico, el paciente continuó con el Lebrikizumab en pauta de mantenimiento cada 4 semanas. Desde entonces ha mantenido una respuesta clínica sostenida, sin necesidad de introducir tratamientos sistémicos adicionales, incluso 3 años después del inicio de la terapia (Figura 2), con valores de gravedad compatibles con enfermedad leve EASI: 5,9, IGA: 2 En la última revisión en consultas externas, 4 años después del inicio de lebrikizumab, el paciente mantenía respuesta clínica estable, con afectación cutánea residual leve localizada principalmente en el dorso (EASI: 5).



06 Conclusiones

La introducción de lebrikizumab, anticuerpo monoclonal dirigido frente a interleucina-13, ha demostrado en ensayos clínicos mejorías significativas en los signos y síntomas de la enfermedad, con reducciones relevantes en índices de gravedad como el EASI y mejoría del prurito, además de un perfil de seguridad favorable, con eventos adversos mayoritariamente leves (1).
Los estudios de fase III han confirmado además la persistencia de la respuesta clínica a largo plazo, manteniendo mejorías significativas hasta 52 semanas de tratamiento, incluso con pautas de mantenimiento mensuales (2).
Los análisis comparativos entre terapias sistémicas avanzadas sitúan a lebrikizumab entre los biológicos con eficacia comparable a otros tratamientos dirigidos frente a la inflamación tipo 2, consolidándolo como una alternativa terapéutica relevante en dermatitis atópica moderada-grave (3).
El el paciente descrito alcanzó una respuesta clínica rápida y sostenida, manteniendo un adecuado control de la enfermedad durante aproximadamente cuatro años, a pesar de múltiples tratamientos previos, reforzando el papel de las terapias biológicas dirigidas frente a IL-13 como una opción eficaz y segura para el control prolongado de la dermatitis atópica moderada-grave refractaria.

07 Bibliografía

1-Guttman-Yassky E, Blauvelt A, Eichenfield LF, et al. Efficacy and Safety of Lebrikizumab, a High-Affinity Interleukin 13 Inhibitor, in Adults With Moderate to Severe Atopic Dermatitis: A Phase 2b Randomized Clinical Trial. JAMA Dermatol. 2020;156(4):411-420. doi:10.1001/jamadermatol.2020.0079
2-Blauvelt A, Thyssen JP, Guttman-Yassky E, et al. Efficacy and safety of lebrikizumab in moderate-to-severe atopic dermatitis: 52-week results of two randomized double-blinded placebo-controlled phase III trials. Br J Dermatol. 2023;188(6):740-748. doi:10.1093/bjd/ljad022
3- Silverberg JI, Bieber T, Paller AS, et al. Lebrikizumab vs Other Systemic Monotherapies for Moderate-to-Severe Atopic Dermatitis: Network Meta-analysis of Efficacy. Dermatol Ther (Heidelb). 2025;15(3):615-633. doi:10.1007/s13555-025-01357-7

08 Videoselfie del caso clínico

Respuesta sostenida con lebrikizumab en una paciente adolescente con dermatitis atópica grave y fracaso previo a dupilumab

01 Descripción de paciente

Patología y género

Dermatitis atópica

Mujer

Áreas corporales afectadas

Cabeza, Cuello, Pecho

02 Introducción al caso

La dermatitis atópica (DA) grave en la adolescencia se asocia a una elevada carga clínica y psicosocial, especialmente en presencia de prurito intenso y alteraciones pigmentarias visibles. La disponibilidad de terapias dirigidas ha ampliado las opciones de tratamiento, permitiendo una selección más individualizada en función del perfil clínico, la carga de síntomas y el impacto en la calidad de vida. Presentamos el caso de una paciente adolescente con DA grave y repercusión psicológica asociada a la discromía, que alcanzó un control clínico rápido y sostenido con lebrikizumab, habiendo fracasado previamente a tratamiento con ciclosporina y dupilumab.

03 Anamnesis

Paciente adolescente de 14 años y 52 kg de peso (IMC 22 kg/m2), fototipo III de Fitzpatrick, con diagnóstico de dermatitis atópica de evolución crónica y curso grave, de debut en primera infancia. Había presentado fracaso terapéutico previo a: – Corticoides tópicos y sistemáticos. – Ciclosporina oral a dosis de hasta 4 mg/kg, sin control adecuado de la enfermedad. – Dupilumab administrado conforme a ficha técnica, con respuesta insuficiente tras 36 semanas de tratamiento. Como antecedentes personales destacaba asma leve, sin tratamiento de mantenimiento en el momento de la valoración. Presentaba IgE basal elevada (5.000 UI/mL). La paciente refería prurito intenso y brotes frecuentes acompañados de pitiriasis alba y cambios postinflamatorios tras los brotes, que condicionaban un malestar psicológico relevante y afectación de la autoestima.

04 Exploración y diagnóstico

En la exploración dermatológica se objetivaban lesiones eccematosas generalizadas, con predominio en zonas flexurales, tronco y extremidades, junto con áreas de hipopigmentación residual tras brotes previos. Además había implicación de párpados y zona genital. Los índices de gravedad iniciales fueron: EASI: 22 BSA: 40% IGA: 2 NRS de prurito: 7/10 DLQi: 16 Con estos hallazgos, se estableció el diagnóstico de dermatitis atópica grave con repercusión clínica y psicológica significativa.









05 Tratamiento y evolución

Ante la gravedad de la enfermedad, el fracaso a tratamientos sistémicos previos, incluido dupilumab, y el impacto emocional asociado a la discromía, se decidió iniciar tratamiento con lebrikizumab 250 mg, a dosis conforme a ficha técnica. A la semana 16, la paciente presentó un aclaramiento casi completo de las lesiones, alcanzando una respuesta EASI 90, con una marcada mejoría del prurito. La respuesta clínica se mantuvo en la semana 52, con posología de mantenimiento cada 4 semanas – EASI 90 sostenido – IGA 0 – NRS de prurito 2/10 – DLQi de 3 De forma progresiva, se observó una recuperación homogénea del color de la piel, con mejoría evidente de la discromía, lo que se asoció a una clara mejoría del bienestar psicológico de la paciente





06 Conclusiones

Lebrikizumab permitió un control clínico rápido y sostenido de la dermatitis atópica grave en una paciente adolescente, con mejoría significativa de la inflamación cutánea y del prurito, sin empeoramiento del asma leve de base
El tratamiento se asoció a una mejoría progresiva de la discromía aspectos especialmente relevantes en la adolescencia por su impacto psicológico y en la calidad de vida.
Este caso refuerza el papel de lebrikizumab como una opción terapéutica eficaz y bien tolerada en pacientes adolescentes con dermatitis atópica grave, dentro de un enfoque de tratamiento individualizado, como primera línea y en pacientes refractarios a otros biológicos

07 Bibliografía

Silverberg JI, Bieber T, Paller AS, Beck L, Kamata M, Puig L, et al. Lebrikizumab vs Other Systemic Monotherapies for Moderate-to-Severe Atopic Dermatitis: Network Meta-analysis of Efficacy. Dermatol Ther (Heidelb). 2025;15(3):615-633
Alexis A, Moiin A, Waibel J, Wallace P, Cohen D, Laquer V, et al. Efficacy and Safety of Lebrikizumab in Adult and Adolescent Patients with Skin of Color and Moderate-to-Severe Atopic Dermatitis: Results from the Phase IIIb, Open-Label ADmirable Study. Am J Clin Dermatol. 2025; 26(5):803-817.
Armario-Hita JC, Galán-Gutierrez M, Pereyra-Rodríguez JJ, Suarez-Pérez J, Rodríguez-Serna M, de Frutos JO, et al. Real-World Effectiveness and Safety of Lebrikizumab in Moderate-to-Severe Atopic Dermatitis: A Multicenter Study From Spain. Int J Dermatol. 2025. Epub ahead of prin

08 Videoselfie del caso clínico